Bezoperacyjne zmniejszanie przepuklin krążkowych kręgosłupa metodą Coxa

dr n. med. Henryk Dyczek

2013

Patolgia krążka

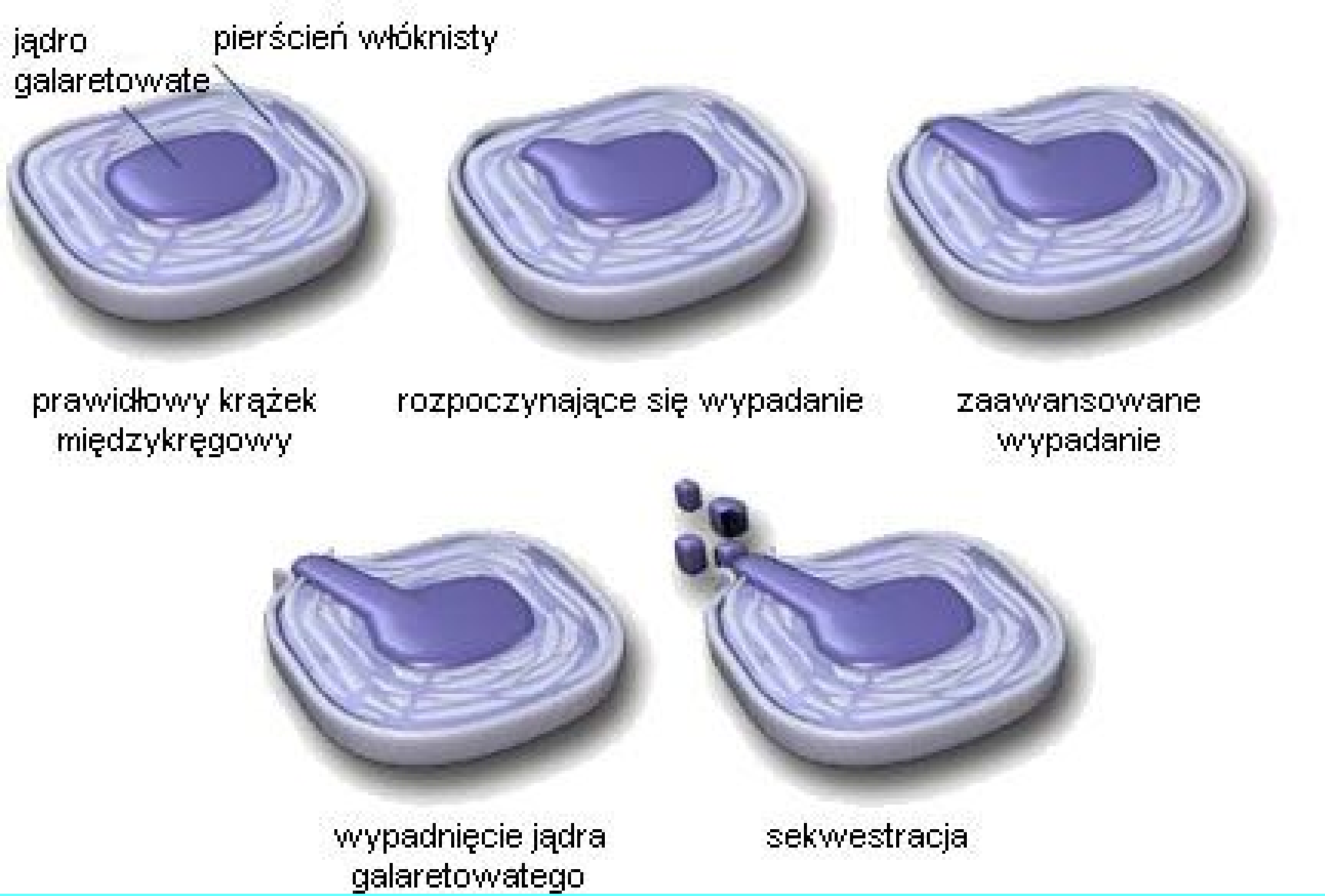

Funkcje krążka międzykręgowego

- Łączenie poszczególnych trzonów kręgowych,
- Amortyzacja napięć i obciążeń,
- Przenoszenie masy ciała,
- Określanie kształtu kręgosłupa,
- Stabilizacja kręgosłupa,
- Warunkowanie plastyczności kręgosłupa

(A. Permoda, 2010, s. 245)

Budowa krążka międzykręgowego

- Blaszki graniczne,
- Pierścień włóknisty,
- Jądro miażdżyste.

(A. Permoda, 2010, s. 245)

Unerwienie krążka

- Krążek nie posiada własnych nerwów.
- Jedynie blaszka zewnętrzna pierścienia włóknistego jest unerwiona głównie przez proprioreceptory.
- Nerwy te biegną albo wraz z naczyniami albo same jako gałęzie nerwu zatokowo-kręgowego (*sinnuvertebralis*)

Biomechanika krążka

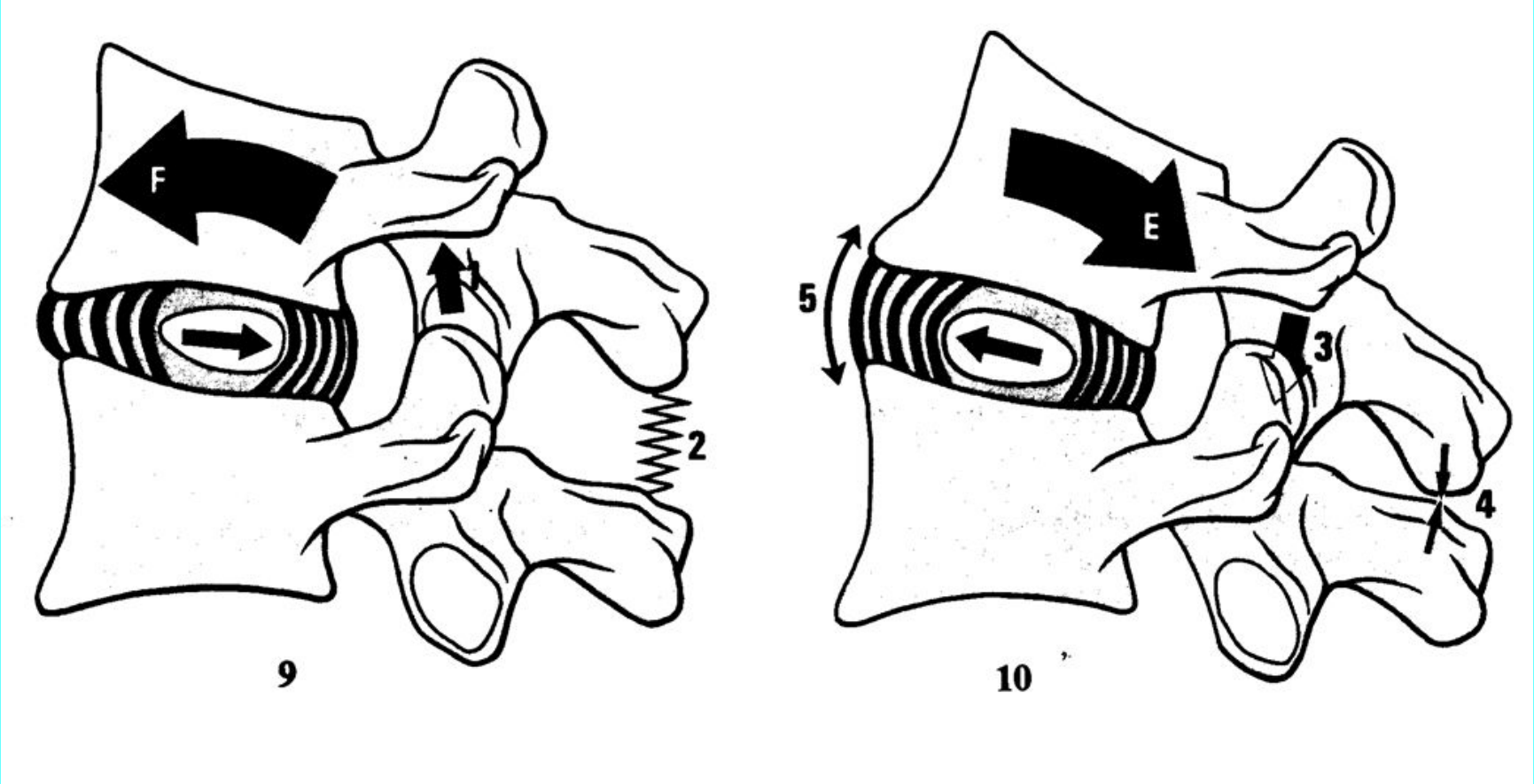

Biomechanika krążka

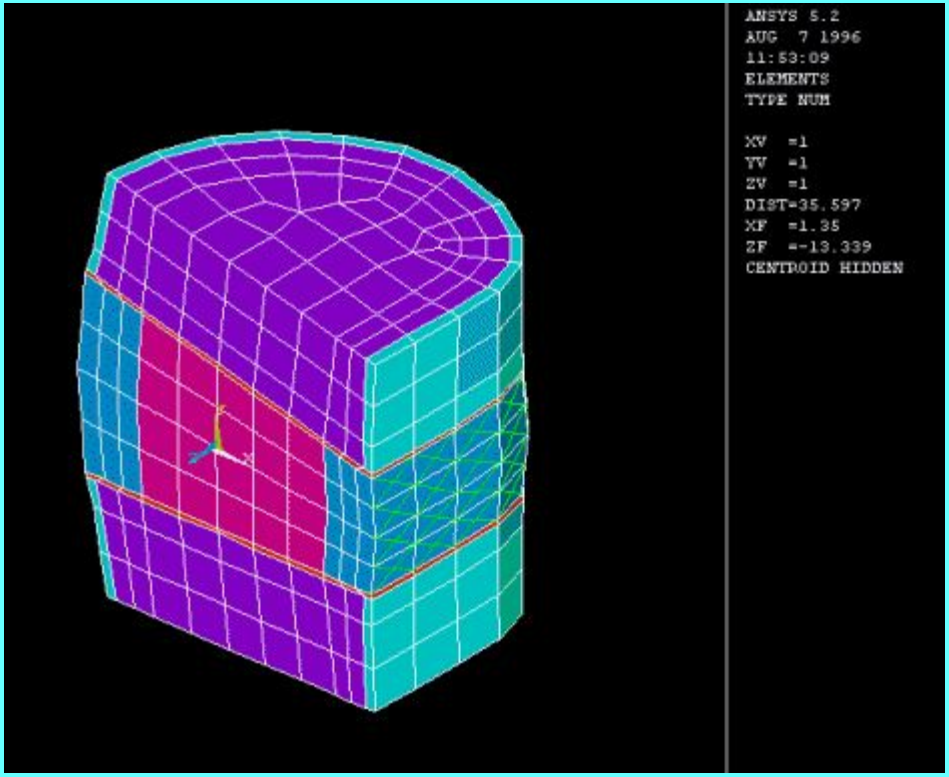

Mechanizm pompy odżywiającej krążek

- Peryferyjny obszar krążka jest odżywiany przez przepływającą krew, z kolei obszar centralny jest odżywiany za pomocą dyfuzji poprzez chrzęstne płytki graniczne.

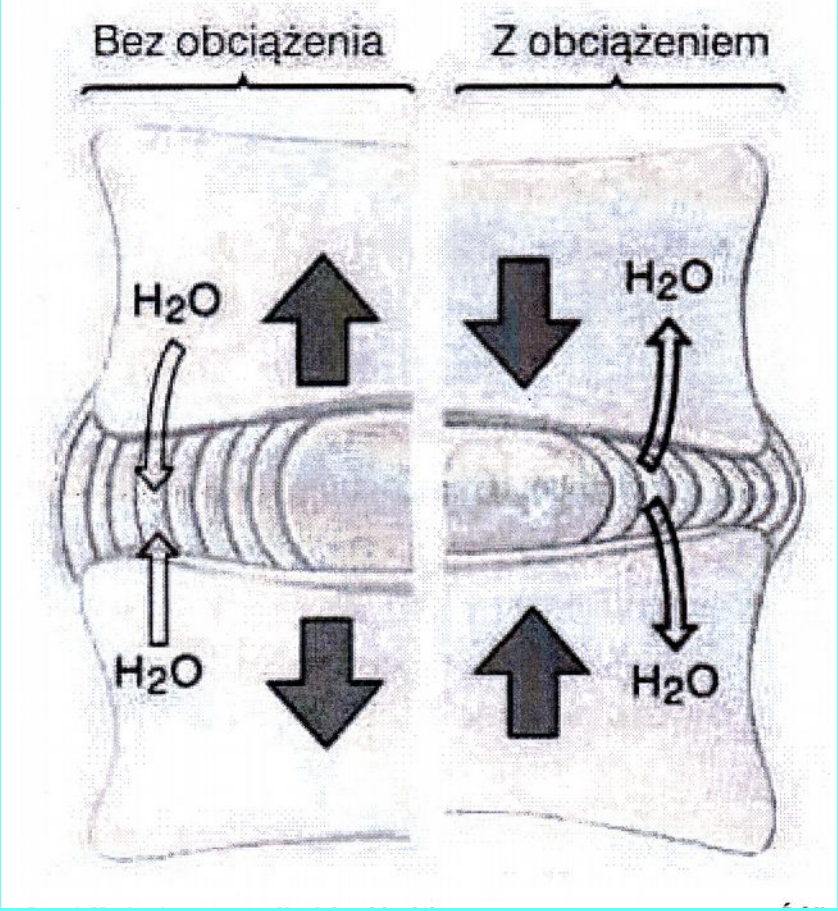

Wniosek

- Aby doszło do przepływu H_2O do wnętrza krążka musi pojawić się w nim podciśnienie, aby mogło dojść do zjawiska dyfuzji
- Sytuacja taka, ma miejsce podczas snu, kiedy ciało człowieka znajduje się w pozycji poziomej i dochodzi do przepływu H_2O do wnętrza krążka.

Kliniczne wykorzystanie mechanizmu pompy odżywiającej krążek

Metoda chiropraktyczna

Jamesa M. Coxa, D.C.

Cox Technique

Trakcja - podstawa metody Coxa

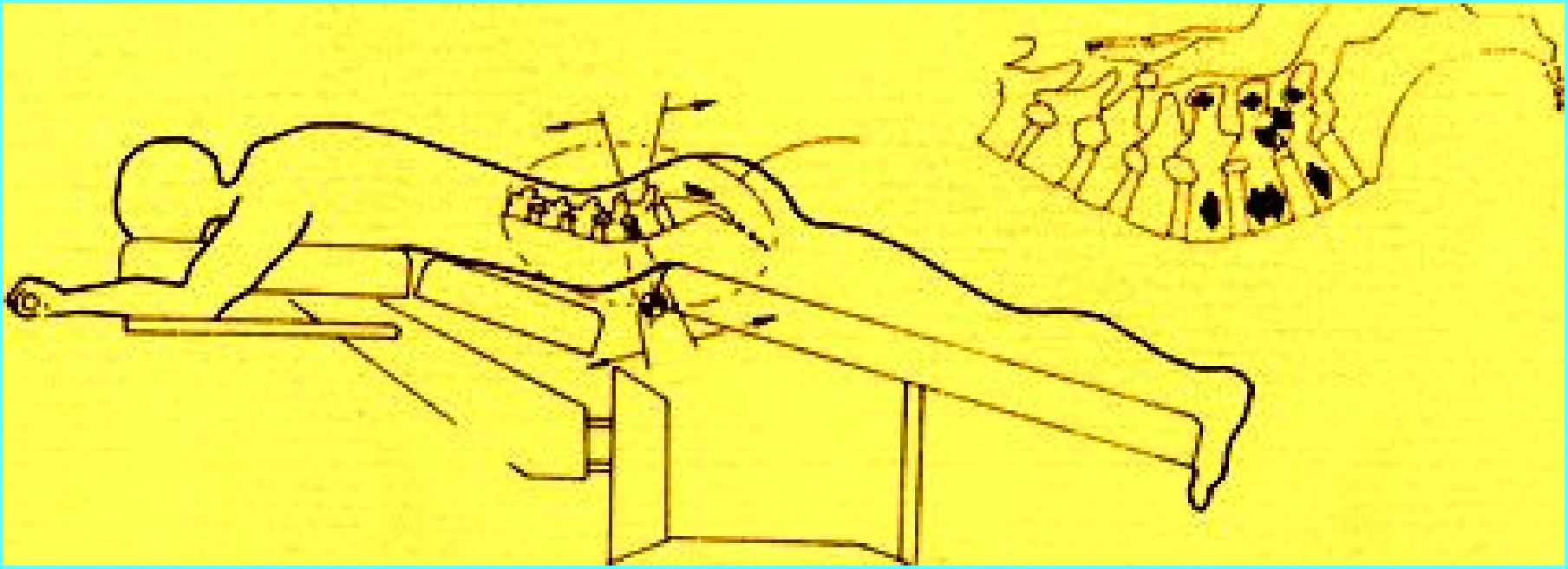

Zabieg w wykonaniu dra Coxa

Kazuistyka

Poniższa pacjentka trafiła do mnie 28 kwietnia 2013.

Pani Ola, l.57,
Leczona lekami: Ketonal, Dexaven, Poltram, Polprazol, Tensart HCT, Amlozek, Atoris, Cavinton forte, Polocard.

Epikryza:… przyjęta z powodu silnych dolegliwości bólowych kręg. L-S z promieniowaniem bólu do lewej koniczyny dolnej od grudnia 2012.

Opis MR kręgosłupa z dn. 8.02.2013.

poprzecznych.

Zwężenie przestrzeni międzykręgowej L4-L5 ze zmianami zwyrodnieniowymi w trzonach przylegających kręgów. Na poziomie tym widoczna jest lewoboczna przepuklina krążka międzykręgowego na ok. 9mm do zachyłka bocznego ze stenozą otworu międzykręgowego i uciskiem na korzeń rdzeniowy. Cechy dehydratacji krążków międzykręgowych L2-L3-L4-L5. Poza tym zmian nie uwidoczniono. Obraz stożka rdzenia w normie.

Codziennie, przez 5 dni, p. Ola otrzymała 3 zabiegi wg metody Coxa wg protokołu II – z objawami korzeniowymi.
Pomiędzy zabiegami odpoczywała w pozycji horyzontalnej oraz dawkowała sobie 2 pełne cykle pola elektromagnetycznego na materacu firmy Bemer. Celem zabiegów na materacu było zwiększenie ukrwienia tkanki.

Po pierwszym zabiegu wg Coxa, na specjalistycznej kozetce, dolegliwości bólowe z lewej łydki całkowicie znikły i p. Ola nie miała potrzeby zażywać środków przeciwbólowych. Ból jednak powracał, mniej nasilony, po dłuższym siedzeniu

Opis MR kręgosłupa z dn. 27.05.2013.

Zwężenie przestrzeni międzykręgowej L4-L5 ze zmianami zwyrodnieniowymi w trzonach przylegających kręgów.
Cechy dehydratacji krążka międzykręgowego L4-L5.
Na poziomie tym widoczna jest centralno-lewoboczna wypuklina krążka międzykręgowego na ok.5mm do kanału kręgowego i zachyłka bocznego z przyleganiem do korzenia rdzeniowego po tej stronie.
Poza tym zmian nie uwidoczniono.
Obraz stożka rdzenia w normie.

Obserwacja

Wypuklina krążka międzykręgowego uległa zmniejszeniu od 4 mm.

Cechy dehydratacji L2-L3-L4 znikły.

Czy jest to dużo czy mało?

Należy dodać, że po sesji zabiegów p. Ola wróciła do pracy zawodowej.

W badania przeprowadzonych
na zwłokach, w kilka godzin po zejściu (zwłoki znajdowały się w pozycji poziomej), zaobserwowano:

- Znaczący spadek ciśnienia wewnątrz-krążkowego podczas procedury (zginania i rozciągania) Coxa dolnego odcinka kręgosłupa.
- Dla skompresowanych krążków podciśnienie wewnątrz-krążkowe wywołane procedurą Coxa zmniejszyło się z -39 mm Hg, do: -192 mm Hg po zastosowanej procedurze.
- Dla nie-skompresowanych krążków podciśnienie wewnątrz-krążkowe wywołane procedurą Coxa zmniejszyło się z -117 mm Hg, do: -720 mm Hg po zastosowanej procedurze.

J.M. Cox, Low Back Pain Mechanism,Diagnosis and Treatment, Philadelphia, 2001.

Dziękuje za uwagę.

Henryk Dyczek
2013