Henryk Dyczek[1], Zbigniew Śliwiński[2]

1.Kręg-Clinic, Poznań
2.Uniwersytet Humanistyczno – Przyrodniczy Jana Kochanowskiego w Kielcach

Hypolordoza szyjna leczona chiropraktyką

Cervical hypolordosis treated with chiropractic.

Słowa kluczowe: hypolordozy kręgosłupa szyjnego, manipulacje kręgosłupa, chiropraktyka

Key words: cervical hypolordosis, spinal manipulations, chiropractic

SUMMARY

Background: Cervical hypolordosis alternates the biomechanics of the zygapophyseal joints and this leads to the overload of the intervertebral discs, which may irritate the nerve roots resulting in improper innervation of the body as well as the dysfunction of the vegetative system

Material and methods: 5 patients x-ray diagnosed with cervical hypolordosis treated with spinal manipulations of the cervical vertebrae.

Results: A marked, x- ray examined, improvement in the decrease of the cervical hypolordosis.

Conclusions: Spinal manipulations of the cervical vertebrae might be useful in the treatment of cervical.

STRESZCZENIE

Wstęp: Hypolordoza szyjna zmienia biomechanikę stawów międzykręgowych odcinka szyjnego, a to z kolei prowadzi do przeciążeń krążków międzykręgowych. Odkształcenie to może powodować drażnienie korzeni nerwowych wychodzących z kanału kręgowego i nieprawidłowe unerwienie określonych części ciała z zaburzeniem funkcji wegetatywnych włącznie.

Materiał metody: 5 pacjentów z hypolordozy szyjną zdiagnozowanych na podstawie zdjęć rtg. leczono manipulacjami kręgosłupa szyjnego.

Wyniki: Manipulacje kręgosłupa szyjnego w sposób zauważalny zmniejszają hypolordozy szyjną**.**

Wnioski: Manipulacje kręgosłupa szyjnego mogą być pomocne w leczeniu hypolordozy szyjnej.

Wstęp

Hypolordoza szyjna charakteryzuje się zmniejszeniem charakterystycznej dla tego odcinka krzywizny uformowanej przez 7 kręgów. Ich patologiczne ułożenie zmienia biomechanikę stawów międzykręgowych odcinka szyjnego, a to z kolei prowadzi do przeciążeń krążków międzykręgowych. Odkształcenie to może powodować drażnienie korzeni nerwowych wychodzących z kanału kręgowego i nieprawidłowe unerwienie określonych części ciała z zaburzeniem funkcji wegetatywnych włącznie [11].

Dyskopatii szyjnej towarzysza najczęściej bóle karku i potylicy oraz ból promieniujący do kończyn górnych i oraz górnej powierzchni pleców. W stanach zaawansowanych pojawiają się objawy neurologiczne pod postacią zaburzeń czucia dotyku w kończynach górnych, osłabienia siły mięśniowej o różnym nasileniu dając radikulopatię lub mielopatie szyjną. Ponadto zmniejszenie się bądź zanik lordozy szyjnej kojarzony jest z wieloma objawami takim jak: zawroty głowy, zaburzenia widzenia pod postacią mroczków, drętwienie rąk, bóle w kręgosłupie szyjnym, zaburzenia słuchu pod postacią szumu w uszach, pisków i dzwonienia, bóle głowy, kołatanie serca, lęk, zaburzenia widzenia pod postacią mgły, nudności i wymioty oraz suchość w ustach i gardle [12].

Materiał i metoda

Badaniem objęto 5 osób, w tym czterech mężczyzn i jedną kobietę. Najmłodszy pacjent miał 35 lat, a najstarszy 65 lat. Średnia wieku wynosiła 50 lat. Opis dolegliwości zgłaszanych przez pacjentów został umieszczony przy każdym przypadku i został zebrany na podstawie wywiadu.

U każdej osoby wykonano cztery zdjęcia Rtg kręgosłupa szyjnego przed manipulacją kręgosłupa szyjnego:

- boczne
- A-P
- w zgięciu
- wyproście.

oraz jedno boczne po leczeniu. Zdjęcia Rtg zostały wykonane tak, że linia zgryzu zębów pacjenta była prostopadła do pionowej linii łączącej górną i dolną krawędź zdjęcia Rtg /Ryc.1/. Pacjenci nie wykonywali autoterapii.

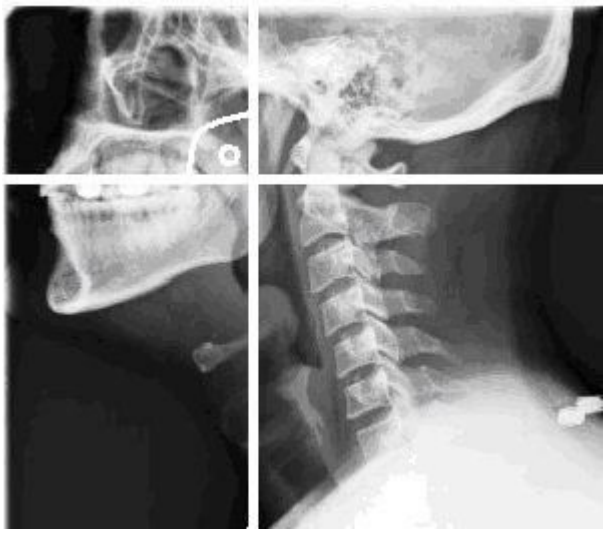

Ryc. 1. Ustawienie pacjenta do zdjęć rtg
Fig. 1. The positioning of the patent for X-rays

Na podstawie zdjęć, opisanych przez lekarza medycyny, określono segment ruchowy kręgosłupa szyjnego, który zgodnie ze sztuką i wiedzą chiropraktyczną wymagał manipulacji. W tym celu wykreślono krzywiznę kręgosłupa szyjnego używając linijki ACU-ARC (HOYLE-ENGINEERING CO) /Ryc. 2/.



Ryc. 2. Linijka ACU-ARC użyta do pomiarów

Fig. 2. ACU-ARC ruler used for the measurements

Wyznaczanie krzywizny łuku kręgosłupa opiera się na znajomości poniższych faktów. Łuk lokalnie porównujemy z łukiem okręgu. Mówimy, w uproszczeniu, o krzywiźnie łuku jako o krzywiźnie tego okręgu, z łukiem którego porównujemy dany łuk. Krzywiznę okręgu definiujemy jako odwrotność jego promienia, np. jeśli dany okrąg ma promień 5 cm, to mówimy, że jego krzywizna jest równa 1/5 cm^{-1}.
Jeśli jakiś łuk w otoczeniu pewnego punktu da się przybliżyć łukiem okręgu o promieniu 5 cm, to wówczas mówimy też, że krzywizna tego łuku w otoczeniu danego punktu jest równa 1/5 cm^{-1}. Łuki w otoczeniu różnych swoich punktów mogą mieć różne krzywizny. Na Ryc. 3 w otoczeniu punktu A krzywizna łuku jest mała, bo promień okręgu przybliżającego ten łuk jest duży, natomiast w otoczeniu punktu B krzywizna jest duża, bo promień okręgu jest mały.

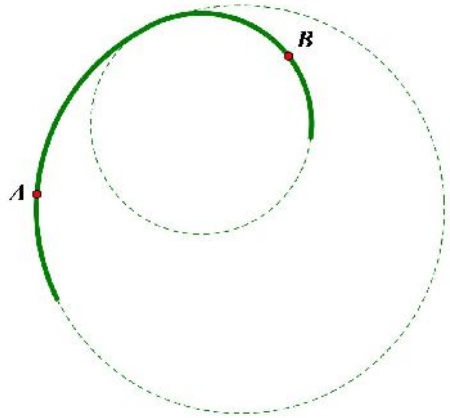

Ryc. 3. Przybliżanie łuku łukami okręgów.

Fig. 3. Approximation of a curve by arches of circles.

Przypomnijmy, że dla okręgu jego krzywizna K jest definiowana jako odwrotność jego promienia r, tzn. K=1/r. Jeśli dany jest łuk, to linijka ACU-ARC pozwala wyznaczyć jego krzywiznę w zakresie od 1/500 cm^{-1} do 1/17cm^{-1}. Odbywa się to w następujący sposób: po kalibrowanej prowadnicy opatrzonej podziałką w zakresie od 17 do 500 /Ryc. 4 / .

Ryc. 4. Kalibrowana prowadnica linijki ACU-ARC

Fig. 4. Calibrated track of ACU-ARC ruler

porusza się bolec przytwierdzony do jednego końca części zbudowanej z plastiku z wmontowanymi w nią sprężynkami /Ryc. 5/



Ryc. 5. Ruch bolca i zginanie się części ruchomej ze sprężynkami linijki ACU-ARC.

Fig. 5. Bolt movement and bending of the movable part with a spring of the ACU-ARC ruler.

Przemieszczanie się bolca powoduje równomierne wyginanie się ruchomej części linijki /Ryc. 6/.

Ryc. 6. Ruch bolca powoduje równomierne wyginanie się ruchomej części linijki ACU-ARC.

Fig. 6. Pin movement generates an even arching of the movable part of the ACU-ARC ruler.

Z podziałki przy prowadnicy w ustalonej pozycji bolca odczytuje się liczbę, która jest promieniem okręgu o tej samej krzywiźnie jaką ma łuk wygiętej części linijki /Ryc. 7/



Ryc. 7. Ruchomy bolec wskazuje wartość promienia okręgu o tej samej krzywiźnie jaką ma łuk wygiętej części linijki ACU-ARC.

Fig. 7. Movable pin indicates the radius value of the circle with the identical curve to that of the ACU-ARC ruler bending part.

Analizę geometrii odcinka szyjnego rozpoczęto od wyznaczenia linii edukacyjnej, którą wykreślono na zdjęciu bocznym Rtg. Zaznaczono dwa punkty:

- pierwszy znajduje się na tylnej powierzchni guzka przedniego kręgu szczytowego
- drugi na przedniej powierzchni trzonu siódmego kręgu szyjnego.

Punkty te połączono za pomocą linijki ACU-ARC łukiem o wartości +17cm. Linia **edukacyjna wskazuje na pojawienie się hypolordozy**.

Zasadniczym parametrem określającymi charakter krzywizny szyjnego była wartości **łuku Georgea**, którą wykreśla się na zdjęciu bocznym kręgosłupa szyjnego wyznaczając sześć punktów. Punkty te leżą na tylnej części trzonu każdego z kręgów szyjnych z wyjątkiem kręgu szczytowego. Łączy się je łukiem, prostą, linią

łamaną lub kombinacją wszystkich trzech, co uzależnione jest od geometrii kręgosłupa szyjnego.

Przy pomiarze krzywizny kręgosłupa szyjnego, wartość na linijce ACU- ARC wskazuje na lordozę, hypolordozę, czy też kifozę tego odcinka. Jeżeli wartość odczytu na linijce ACU-ARC jest:

- od 0 do +17 to wskazuje to na istnienie krzywizny lordotycznej,
- wartość +17 jest wartością krzywizny fizjologicznej,
- wartość bliższa zeru wskazuje na spłycenie lordozy, czyli hypolordozy,
- wartość równa 0 wskazuje na brak krzywizny, czyli kręgosłup jest linią prostą,
- ujemne wartości odczytu wskazują na pojawienie się kifozy szyjnej [1].

Wyboru segmentu kręgosłupa szyjnego, który został podany mobilizacji wykonano na podstawie analizy zdjęć czynnościowych w zgięciu i wyproście. Na zdjęciu czynnościowym w zgięciu poszukiwano kręgów, które nie układały się na krzywiźnie (linia Georgea) i można je było połączyć linia prostą. Miejsce przecięcia się dwóch linii wskazywało krąg – segment ruchowy, który poddany został manipulacji, co pokazano na Ryc. 8. W przypadku braku zaistnienia opisanej sytuacji poddano analizie zdjęcie czynnościowe Rtg kręgosłupa szyjnego w wyproście, na którym poszukiwano kręgu szyjnego, którego wyrostek kolczysty nie opierał się na wyrostku kolczystym kręgu poniżej, co prezentuje Ryc. 9. Tak określony segment ruchowy kręgosłupa był poddany manipulacji. Celem wyżej opisanej procedury było uruchomienie biomechanicznie upośledzonego segmentu kręgosłupa szyjnego [1]. Po zakończonej serii manipulacji kręgosłupa szyjnego / średnio 10 zabiegów dwa razy w tygodniu/, ponownie wykonano analizę geometrii kręgosłupa szyjnego na podstawie kolejnych zdjęć rentgenowskich.

Ryc. 8. Kręgosłup szyjny w zgięciu
Fig. 8. The flexion of the cervical spine

Ryc. 9. Kręgosłup szyjny w wyproście
Fig. 9. The extension of the cervical spine

Manipulacje kręgosłupa szyjnego wykonano na specjalistycznej kozetce Zenith /Ryc.13/ posiadającej system zapadni jak i możliwość ich wielopłaszczyznowego ustawienia, co pokazano na Ryc. 10, 11 i 12.

Ryc. 10. Kozetka Zenith. Przesunięcia zapadni w płaszczyźnie poziomej lewo bądź prawo

Fig. 10. Zenith table. The head drop horizontal positioning (left or right)

Ryc. 11. Kozetka Zenith. Rotacja zapadni (lewo i prawo) wokół jej osi wzdłużnej

Fig. 11. Zenith table. The head drop rotation (left or right) along its length axis

Ryc. 11. Kozetka Zenith. Rotacja zapadni, jej przesunięcie boczne oraz pochylenie

Fig. 11. Zenith table. The head drop rotation, horizontal positioning and forward flexion along its width axis

Wybrany segment ruchowy kręgosłupa był manipulowany z wykorzystaniem tzw. krótko-dźwigniowego, z kontrolowana amplitudą o wysokiej prędkości, pchnięcia kością grochowatą ręki terapeuty.

Ryc.13. Kozetka na której wykonywano zabiegi
Fig. 13. Treatment table used for the spinal manipulations

Wyniki

Pacjent 1.

Kobieta, lat 55, która zgłaszała bóle karku i ramion od ponad roku oraz brak możliwości pochylania głowy do przodu. Wykonano 20 zabiegów o częstotliwości dwa razy na tydzień, dla segmentu C6. Po leczeniu kobieta zgłaszała całkowity zanik bólu karku i ramion i pełna swobodę w pochylaniu głowy do przodu. W badaniu kontrolnym trzy lata później stwierdzono utrzymanie się osiągniętej poprawy zdrowia. Rtg kręgosłupa szyjnego pacjentki przed i po manipulacjach prezentuje Ryc.14.

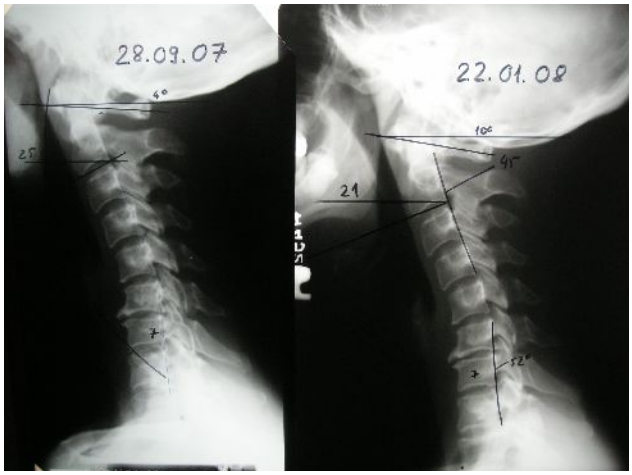

Ryc. 14. Przed i po manipulacjach na kręgosłupie szyjnym
Fig. 14. Before and after spinal manipulations

Po lewej stronie Ryc. 14 przedstawionor rtg boczny kręgosłupa szyjnego przed manipulacjami. Na zdjęciu tym można wyróżnić dwa segmenty, które można połączyć prostą na tylnych krawędziach trzonów kręgów szyjnych. Segment pierwszy to C1- C6, poniżej którego następuję załamanie linii i pojawia się segment drugi C7-T1, który można połączyć linia prostą. Prawej strona Ryc. 14 przedstawia rtg boczny kręgosłupa szyjnego po serii manipulacji. W górnym i dolnym odcinku kręgosłupa szyjnego można zauważyć pojawiające się łuki lordozy. Pierwszy łuk łączy C1 do C4 i wynosi +45cm (łuk lordotyczny), zaś drugi C6 i C7 i wynosi +52cm (łuk lordotyczny).

Pacjent 2.

Mężczyzna, lat 35. Zgłosił się z powodu bolesnego łokcia i drętwienia obu ramion, które odczuwał od kilku miesięcy. Wykonano 12 zabiegów o częstotliwości 2 razy w tygodniu dla segmentu C5. Po leczeniu wyżej wymienione objawy ustąpiły.

Rtg kręgosłupa szyjnego tego pacjenta przed i po manipulacjach prezentuje Ryc. 15. Z lewej strony Ryc. 15 przedstawiono rtg boczny kręgosłupa szyjnego przed manipulacjami, na którym można zauważyć kifotyczny łuk od C1 do C6 łączący tylne krawędzi trzonów kręgów, którego wartość wynosi -65cm (łuk kifotyczny). Po prawej stronie, Ryc. 15, znajduje się rtg boczne kręgosłupa szyjnego po manipulacjach. Po tylnej krawędzi trzonów kręgów szyjnych można poprowadzić łuk o wartości +42cm (łuk lordozy).

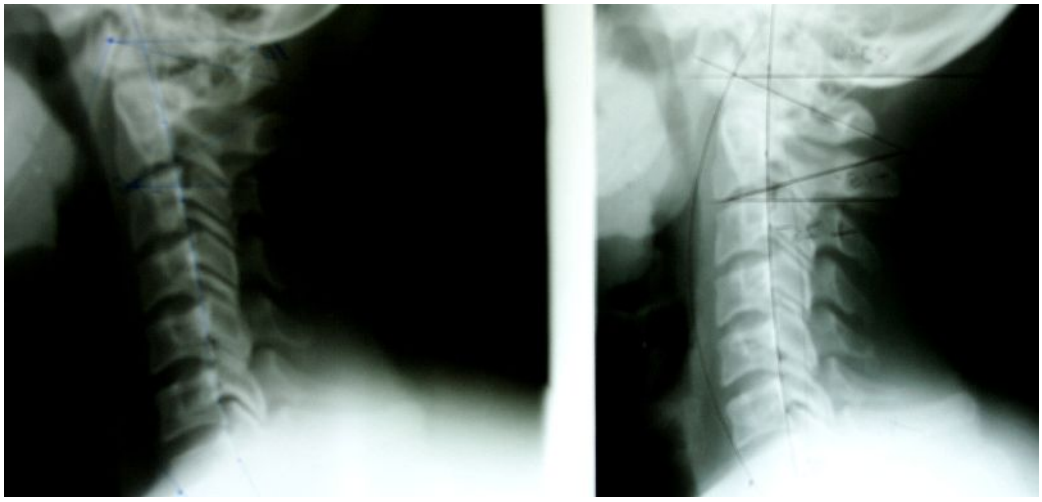

Ryc. 15. Przed i po manipulacjach na kręgosłupie szyjnym
Fig. 15. Before and after spinal manipulations

Pacjent 3.

Mężczyzna, lat 65, zgłaszający drętwienie i ból obu ramion od ponad sześciu miesięcy. Wykonano 15 zabiegów o częstotliwości 2 razy w tygodniu dla segmentu C5, po których mężczyzna nie zgłaszał żadnych dolegliwości.
Rtg kręgosłupa szyjnego tego pacjenta przed manipulacjami prezentuje część lewa Ryc. 16. Na tylnych krawędziach trzonów kręgów od C1 do C5 można poprowadzić łuk o wartości -150cm (łuk kifotyczny). Cześć prawa Ryc. 16 przedstawia rtg boczne po manipulacjach, na której po tylnej krawędzi kręgów można poprowadzić krzywą o wartości +35cm (łuk lordozy).

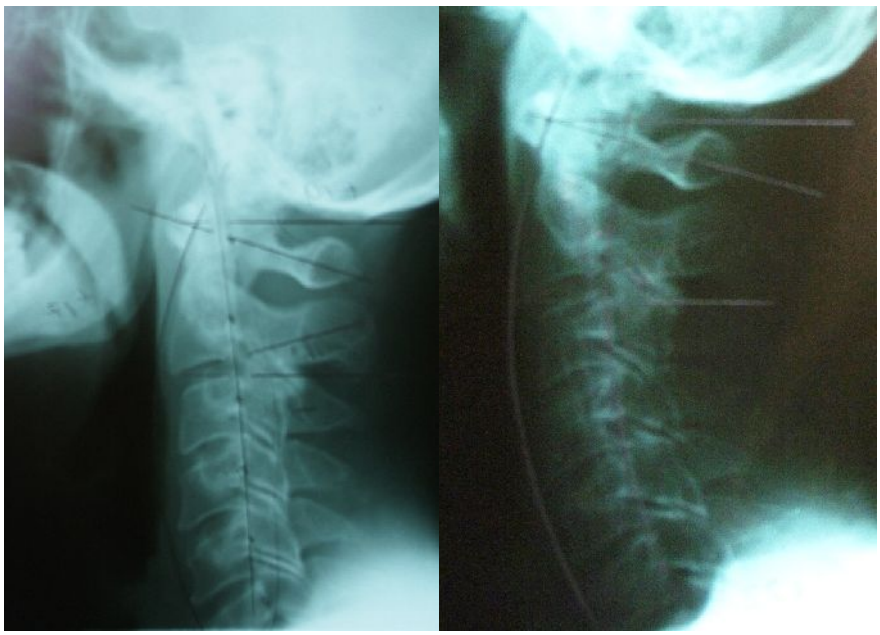

Ryc. 16. Przed i po manipulacjach na kręgosłupie szyjnym
Fig. 16. Before and after spinal manipulations

Pacjent 4.

Mężczyzna, lat 42. Zgłosił się z powodu bólu barku i ramion od ponad roku. Wykonano 12 zabiegów o częstotliwości 1 raz w tygodniu dla segmentu C6, po których pacjent nie zgłaszał wyżej wymienionych dolegliwości. Rtg kręgosłupa szyjnego tego pacjenta przed manipulacjami prezentuje cześć lewa Ryc. 17. Na tylnych krawędziach trzonów kręgów od C1 do C6 można poprowadzić łuk o wartości 200 cm (łuk kifotyczny). Część prawa Ryc. 17 prezentuje rtg boczne po manipulacjach, na której po tylnej krawędzi kręgów można poprowadzić krzywą o wartości +40cm (łuk lordozy).
.

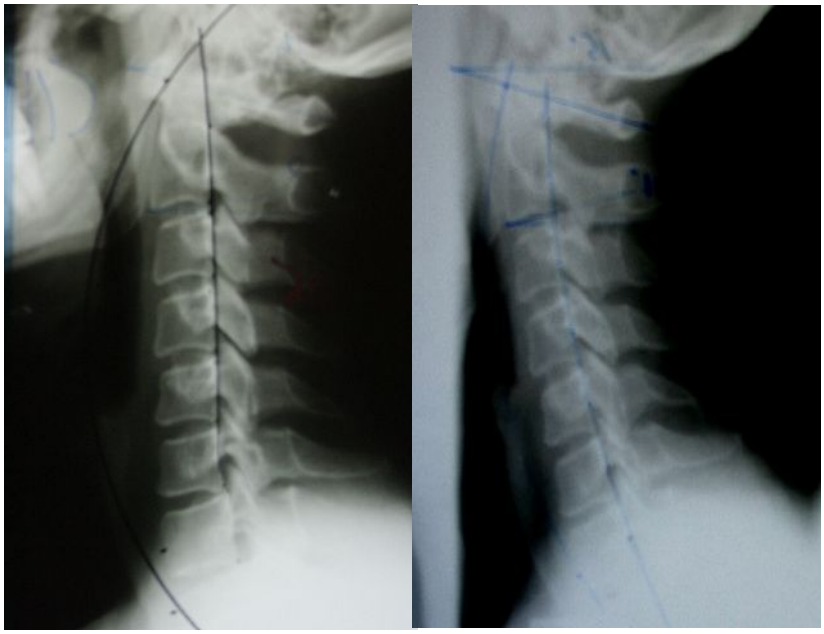

Ryc. 17. Przed i po manipulacjach na kręgosłupie szyjnym
Fig. 17. Before and after spinal manipulations

Pacjent 5.
Mężczyzna, lat 52, który zgłaszał ból karku, drętwienie dłoni, bezsenność, szumy w uszach i bardzo częste bóle głowy. Wykonano 1 zabieg dla segmentu C5, po którym zgłaszane objawy całkowicie zanikły. Podczas wizyty kontrolnej po dwóch tygodniach pacjent nie zgłaszał żadnych dolegliwości.
Rtg kręgosłupa szyjnego tego pacjenta przed i po manipulacjach prezentuje Ryc. 18. Z lewej strony Ryc. 18 przedstawiono rtg boczny kręgosłupa szyjnego przed manipulacjami, na którym po tylnych krawędziach trzonów kręgów od C1 do C7 można poprowadzić hypolordotyczny łuk o wartości +70cm. Po prawej stronie znajduje się rtg boczne kręgosłupa szyjnego po manipulacjach, na którym po tylnych krawędziach trzonów kręgów od C1 do C7 można poprowadzić lordotyczny łuk o wartości +28cm. Czyli prawie trzykrotne zmniejszenie hypolordozy

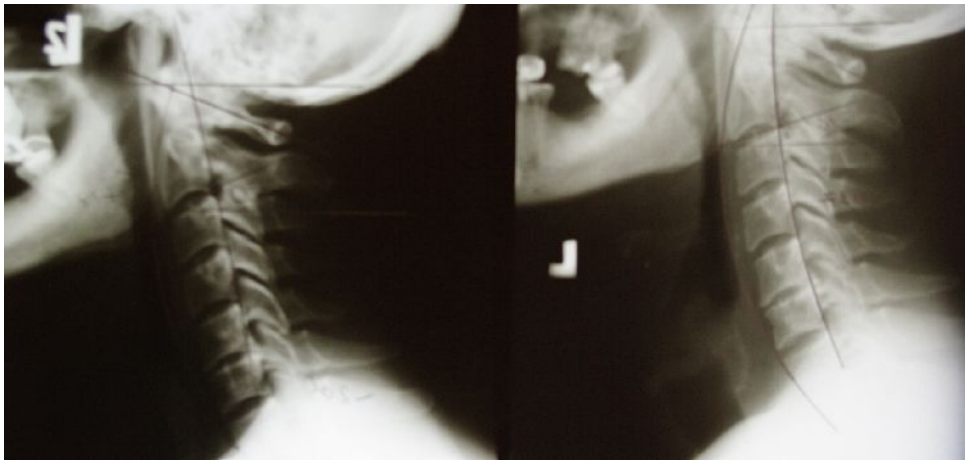

Ryc. 18. Przed i po manipulacjach na kręgosłupie szyjnym
Fig. 18. Before and after spinal manipulations

Dyskusja

Hypolordoza kręgosłupa szyjnego jest zjawiskiem rozpoznawanym przez lekarzy radiologów, lecz jest ona zazwyczaj ignorowana, szczególnie wtedy kiedy pacjent nie ma objawów bólowych czy neurologicznych. Próby leczenia podejmował Leach [2] i zauważył, że u osób, u których wykonywano manipulację segmentów ruchowych kręgosłupa szyjnego uzyskano poprawę łuku kręgosłupa o 4.55 stopnia, zaś poziom istotności był poniżej jednej setnej (p >.0.01). Jego badania potwierdzają również hipotezę, że manipulacje stawów kręgowych są pomocne w eliminacji zaburzeń biomechaniki kręgosłupa, a przywracanie prawidłowej krzywizny kręgosłupa szyjnego likwiduje zaburzenia w postawie ciała pacjenta, która może być wynikiem przeciążeń mięśniowo-powięziowych, urazu czy też uderzenia z bicza (*whiplash injury*). Morningstar i inn. [4] dla skorygowania hypolordozy szyjnej proponuje po 3 manipulacjach kręgosłupa szyjnego obciążenie szczytu głowy pacjenta urządzeniem o ciężarze około 2 kg, z którym pacjent porusza się po ruchomej bieżni przez 5 minut w celu neuro-mięśniowej adaptacji kręgosłupa szyjnego. W grupie 15 badanych tylko u jednej nie nastąpiło zmniejszenia hypolordozy szyjnej, zaś uśredniona wartość zmniejszenia hypolordozy u wszystkich badanych wynosiła niecałe 10 stopni. Badania te demonstrują pozytywny efekt kombinacji manipulacji kręgosłupa i i obciążenia głowy pacjenta przy leczeniu hypolordozy szyjnej. Jednakże wyniki te uzyskano bezpośrednio po zastosowaniu terapii. Dlatego potrzebne są badania, które potwierdza utrzymanie się osiągniętej poprawy po dłuższym okresie czasu.

Zagadnieniu prawidłowego odczytu krzywizny kręgosłupa szyjnego poświęca uwagę Grimmem-Somers i in [5] i dochodzi do wniosku, ze dokładne zrozumienie bodźców środowiskowych odpowiedzialnych za kształt kręgosłupa szyjnego jest zjawiskiem bardzo złożonym, a dotychczasowe technologie pomiaru jego krzywizny nie przedstawiają pełnego obrazu jego kształtu podczas plejady jego przeciążeń. Stąd istniej potrzeba rozwoju technologii, które mogłyby ten proces opisywać. Zanik fizjologicznej lordozy szyjnej stanowi zagrożenie dla prawidłowej biomechaniki kręgosłupa szyjnego. Stan ten doprowadza do zniszczenia nie tylko jego krążków

międzykręgowych, ale również dochodzi do zmian w kształcie jego tkanki kostnej co zauważa Miyazaki i inn. [6].

Wyniki naszych obserwacji pokazują zmniejszenie hypolordozy szyjnej w różnym stopniu, a po zastosowaniu manipulacji pojawienie się, o różnych wartościach kątowych, lordozy szyjnej, niezbędnej dla normalnej funkcji biomechanicznej naszego kręgosłupa. Pozytywne rezultaty manipulacji po jednym zabiegu /pacjent 5/, wymuszają pytanie, czy konieczne jest wykonywanie dużej ilości zabiegów, jak to miało miejsce w pozostałych przypadkach. Dyskusyjne w pozycjonowaniu do rtg bocznego kręgosłupa szyjnego pozostaje ułożenie głowy pacjenta. Kapandji zwraca uwagę na istotę ułożenia linii zgryzu pacjenta oraz oczodoły powinny być równoległe do podłoża, na którym stoi pacjent [2,3]. Nasze pomiary krzywizny kręgosłupa przy pomocy linijki ACU-ARC były zbliżone do metody zastosowanej przez Harrisom i inn. [7] , który dochodzi do wniosku, ze lordozy szyjne najlepiej modelować na łuku okręgu, zarówno u osób z prawidłowa lordoza szyjna jak i hypolordozą. Ponadto wiąże on ze sobą fakt występowania hypolordozy z dolegliwościami bólowymi rejonu karku i barków. Leigh i Inn [8] zauważa związek pomiędzy hypolordozy szyjna a dysfagią, a Rzewnicki [9] kojarzy zniesienie fizjologicznej lordozy szyjnej z występowaniem zawrotów głowy u osób młodych. Garbara [10] zauważa związek pomiędzy zaburzonymi krzywiznami kręgosłupa, w tym kręgosłupa szyjnego na występowanie dysfunkcji słuchu, a jeszcze w większym stopniu dysfunkcji wzroku u 63 niewidomych, 122 niedowidzących oraz 153 osób z dysfunkcjami słuchu.

W czasie badan dołożono wszelkich starań podczas pozycjonowania pacjenta. Przyjęta metodyka pomiaru łuku kręgosłupa pozostawia sobie wiele do życzenia. Idealnym rozwiązaniem byłoby cyfrowe obrobienie zdjęć Rtg, aby można było nanieść punkty pomiarowe, zaś pomiaru łuku dokonywałby określony program komputerowy.

Wnioski

1. Manipulacje segmentów ruchowych kręgosłupa powodują zmniejszenie hypolordozy szyjnej i przyczyniają się do odtworzenia prawidłowej jego funkcji biomechanicznej.

2. Linia edukacyjna kręgosłupa widoczna na zdjęciu RTG oraz łuk George' a pokazują wartość hypolordozy szyjnej i są podstawowymi parametrami niezbędnymi do określenia poziomu zaburzonego czynnościowo segmentu ruchowego, który ma być poddany manipulacji.

Piśmiennictwo

1. Pierce WV. Results. Dravosburg, Pennsylvania: X-Cellent X-Ray Company; 1986.

2. Leach RA. An evaluation of the effect of chiropractic manipulative therapy on hypolordosis of the cervical spine. J Manipulative Physiol Ther. 1983 Mar;6(1):17-23.

3 .Kapandji IA. The Physiology of the joint. II wyd. Vol. 3. Edinburgh: Churchill Livingstone; 1974.

4. Morningstar MW, Strauchman MN, Weeks DA. Spinal manipulation and anterior headweighting fort he correction of forward head posture and cervical hypolordosis; A pilot study. J Chiropractic Med. 200; 2: 51-54.

5. Grimmer-Somers k, Milonese S, Louw Q. Measurementof the cervical posture in the sagittal plane. J Manipulative Physiol Ther. 2008 Sept;31(7):509-517.

6. Miyazaki M, Hymanson HJ, Morishita Y, He W, Zhang H, Wu G, Kong MH, Tsumura H, Wang JC. Kinematic analysis of the relationship between. Spine (Phila Pa 1976). 2008; Nov 1;33(23):E870-6.

7. Harrison DD, Harrison DE, Janik TJ, Cailliet R, Ferrantelli JR, Haas JW, Holland B. Modeling of the sagittal cervical spine as a method to discriminate hypolordosis: results of elliptical and circular modeling in 72 asymptomatic subjects, 52 acute neck pain subjects, and 70 chronic neck pain subjects. Spine (Phila Pa 1976). 2004 Nov 15;29(22):2485-92.

8. Leigh JH, Cho K, Barcenas CL, Paik NJ. Dysphagia Aggravated by Cervical Hyperlordosis. Am J Phys Med Rehabil. 2010 Sep 27. [Epub ahead of print]

9. Rzewnicki I, Janica JR. Nieprawidłowości odcinka szyjnego kręgosłupa jako możliwa przyczyna zawrotów głowy u młodych osób. Prz.Lek. 2008;65(3):122-125

10. Grabara. M. Ukształtowanie kręgosłupa w płaszczyźnie strzałkowej u dzieci z dysfunkcjami wzroku i słuchu. Pediatr. Pol.2004;79(9):702-706.

11. Ganong WF. Fizjologia. Warszawa: Wyd. Lek. PZWL; 2007.

12. Liberski PP, Papierz W. Neuropatologia Mossakowskiego. I wyd. Lublin: Czelej; 2005.

13. Strand FL. Physiology. New York: Macmillan Publishing Co., Inc.; 1983.