Skolioza idiopatyczna boczna – prawdopodobne źródło?

Henryk Dyczek
2008

- Dr Claude Massicotte uważa, że podwichnięcie C0, C1, C2 & C3 oznaczają obniżoną neuro-aktywację szlaków prioproceptywnych związanych z móżdżkiem po tej samej stronie i wzgórzem po stronie przeciwnej.
- Nie jest on odosobniony w swojej opinii.

- Postawa ciała uzależniona jest od prawidłowego przewodnictwa impulsów ze wzgórza i móżdżku.

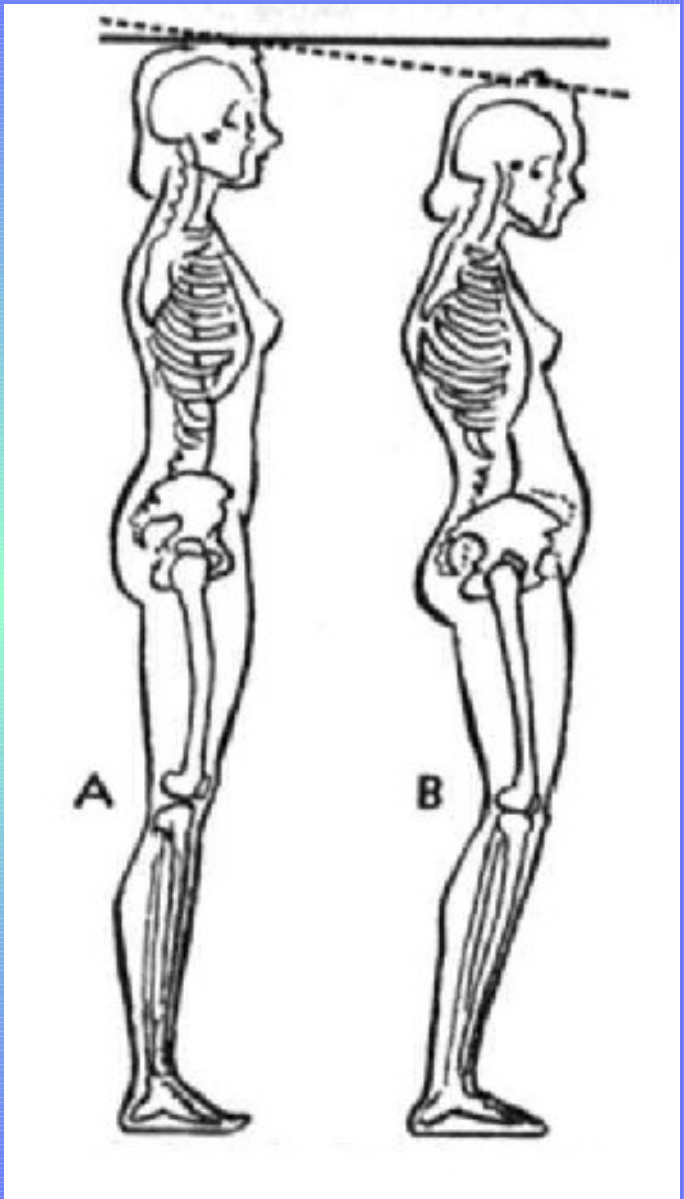

Móżdżek

FUNKCJE

Móżdżek procesuje informacje z innych części ciała, rdzenia kręgowego, zmysłów i innych receptorów CSN. Jest on odpowiedzialny za płynne i skoordynowane ruchy.

Siła równa głaskaniu działająca na móżdżek może spowodować zawroty głowy, nudności, zaburzenia równowagi i problemy z koordynacją

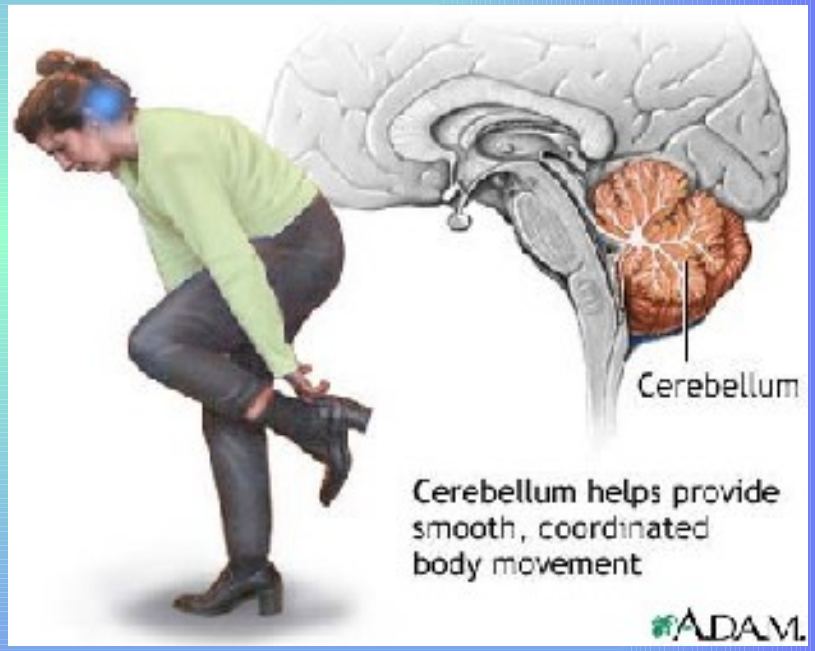

Móżdżek

DYSFUNKCJE

- Zaburzenia równowagi.
- **Zaburzenia napięcia mięśniowego (‘tonus’ mięśnia),**
- **wiotkość mięśnia,**
- **brak odruchów mięśniowych,**
- **niestabilność stawów.**
- Nieskoordynowane ruchy (*ataksja*) spowodowane zaburzeniami w naprężeniu grup mięśni synergistycznych.

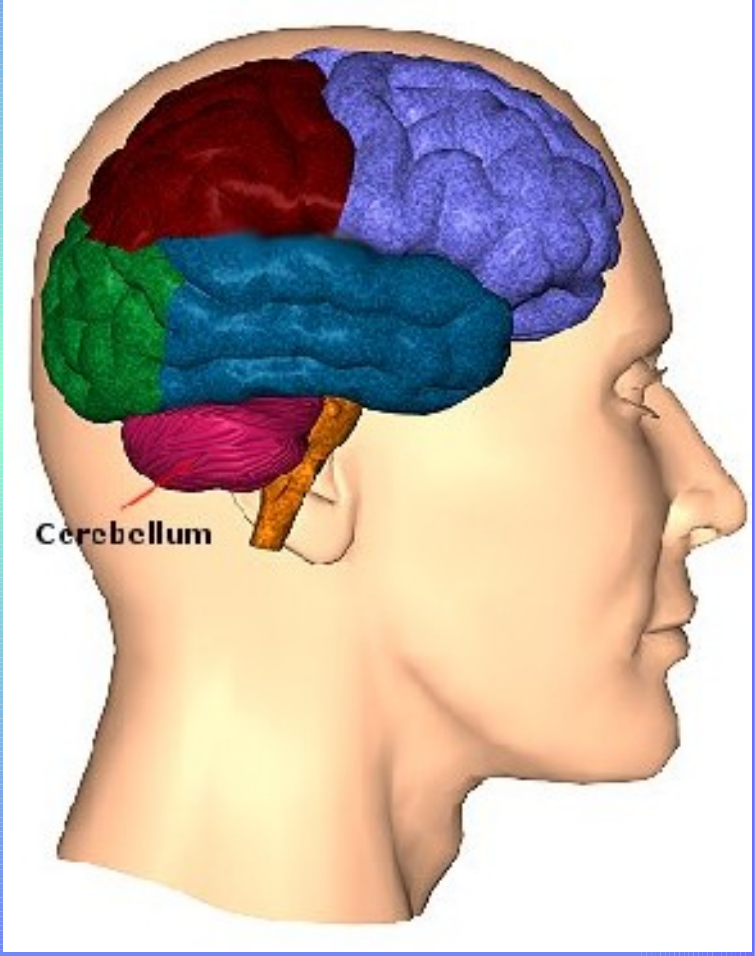

Wzgórze versus Móżdżek



Wzgórze

- U ssaków wzgórze otrzymuje wszystkie bodźce czuciowe (sensoryczne) ze rdzenia kręgowego (z wyjątkiem tych pochodzących z nerwu węchowego), które najpierw podróżują do rejonów czuciowych mózgu.
- Wzgórze porządkuje i interpretuje otrzymane informacje i przekazuje je do stosownych neuronów w mózgu.

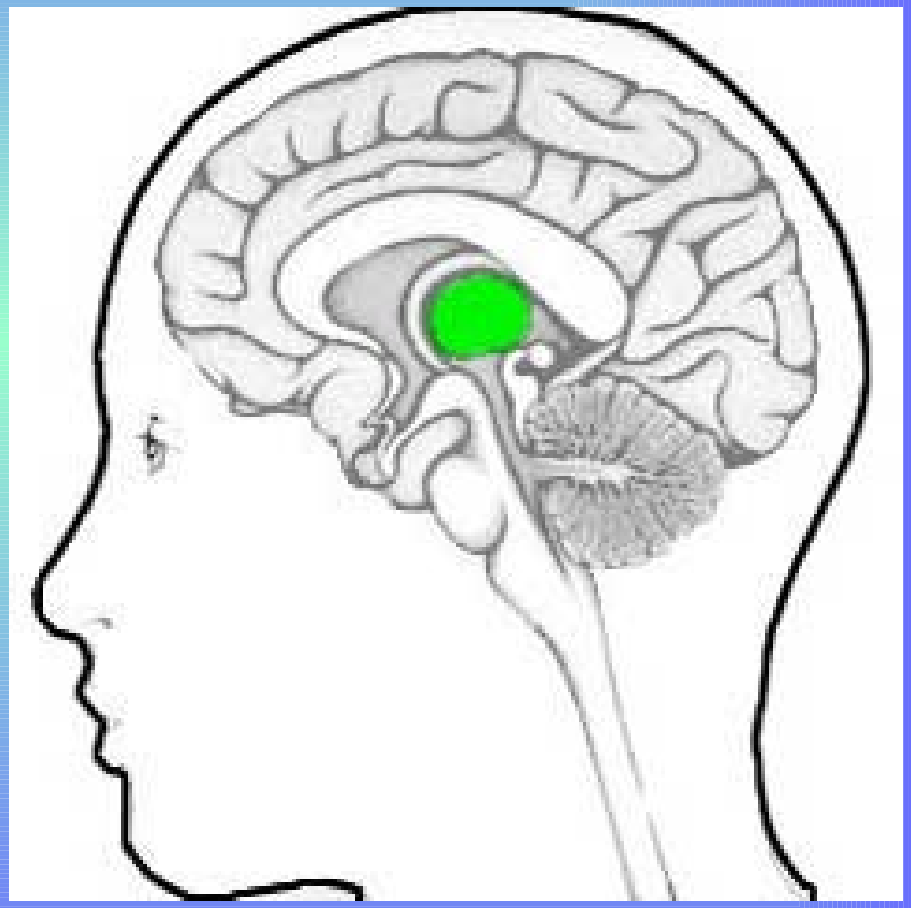

Połączenia neuronów wzgórza - 1

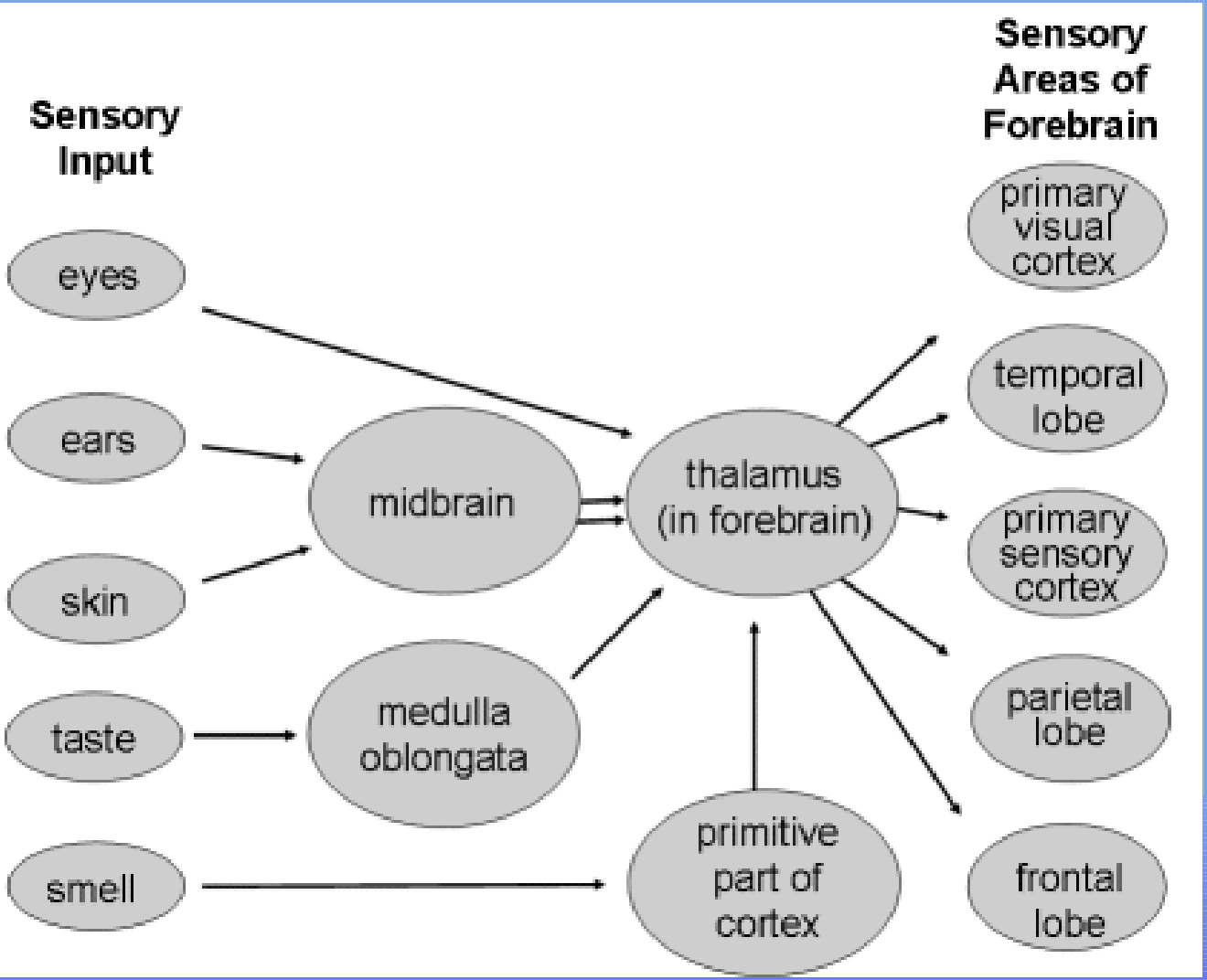

Połaczenia neuronów wzgórza - 2

Neurony wzgórza mogą tworzyć połączenia z:

- Innymi neuronami wzgórza,
- Sąsiednimi podkorowymi masami istoty szarej
- Długimi wstępującymi szlakami z pnia mózgu i rdzenia kręgowego,
- Korą mózgową (Gray’s Anatomy, 1980).

Wzgórze

- *Wzgórze posiada ogromną i niezwykle złożoną strukturę – nie posiadamy jeszcze przejrzystego wzorca potrafiącego opisać jego strukturę i działanie*

- (Gray's Anatomy, 1980 : 956)

- Postawa ciała uzależniona jest od prawidłowego przewodnictwa impulsów ze wzgórza i móżdżku.

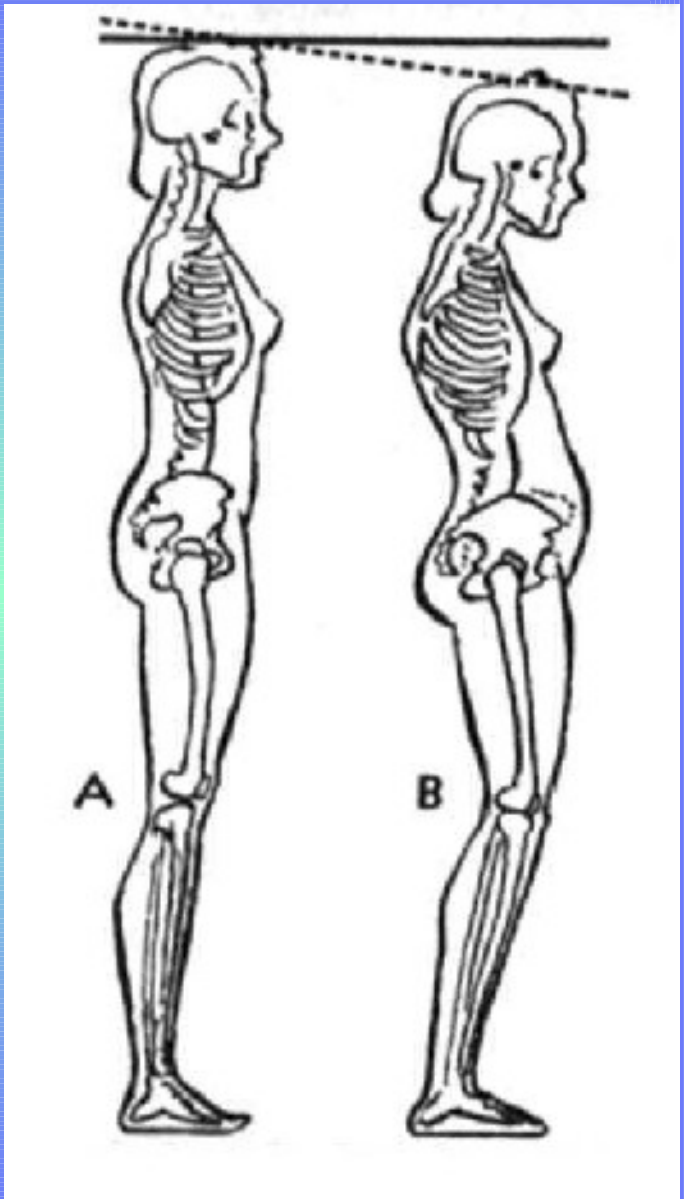

Przewodzenie z mózgu w dół

Jednym z etapów, na którym może dojść do zaburzenia przewodnictwa przekazywania impulsów z / i do wzgórza i móżdżku jest rdzeń przedłużony

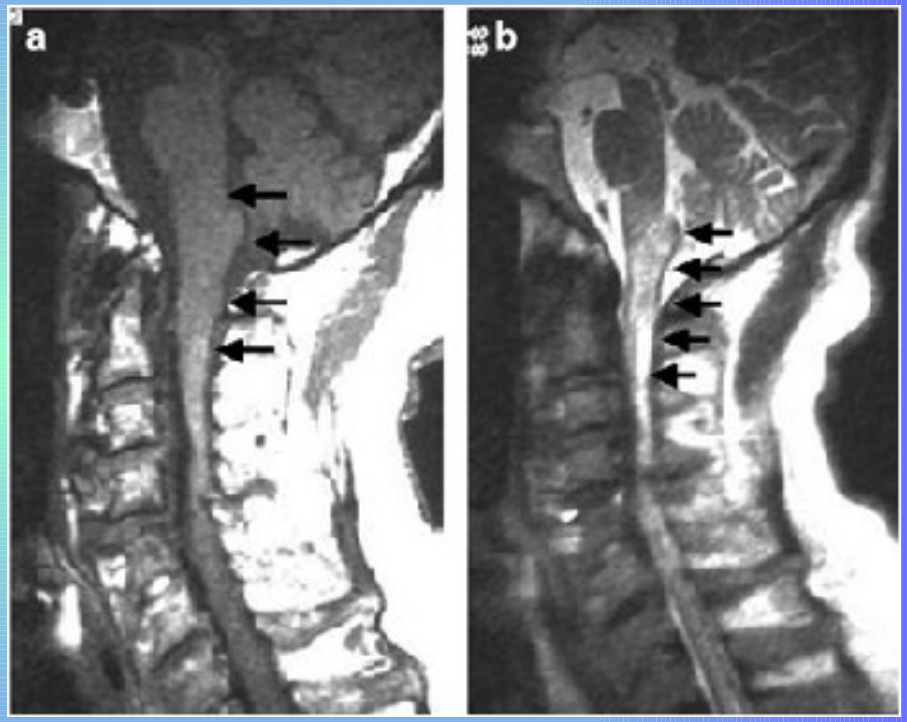

Rdzeń przedłużony - 1

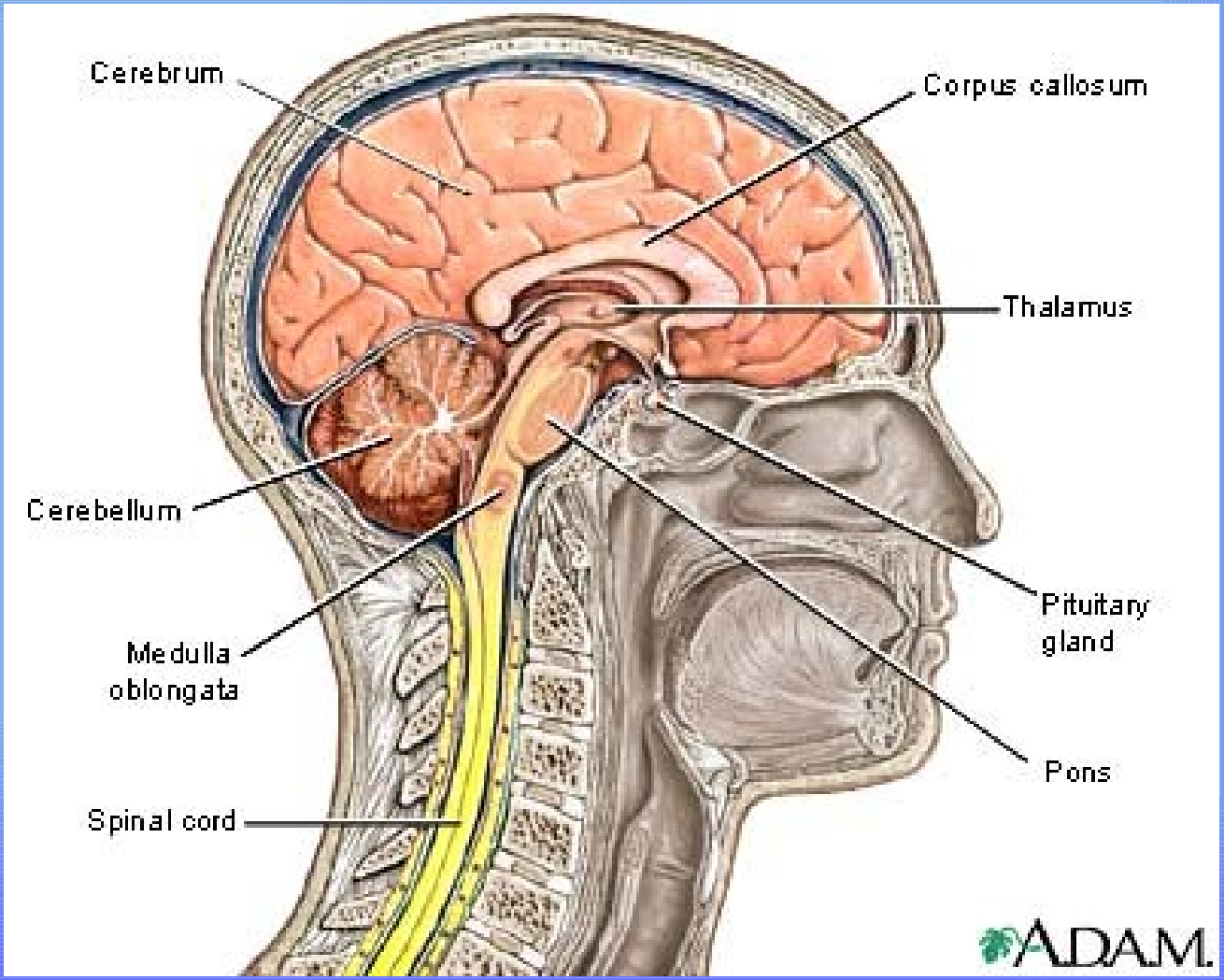

Rdzeń przedłużony - 2

Rdzeń przedłużony jest około 3 cm długi. Centralna część rdzenia kręgowego przedłuża się do jego dolnej części (Gray's Anatomy, 1980)

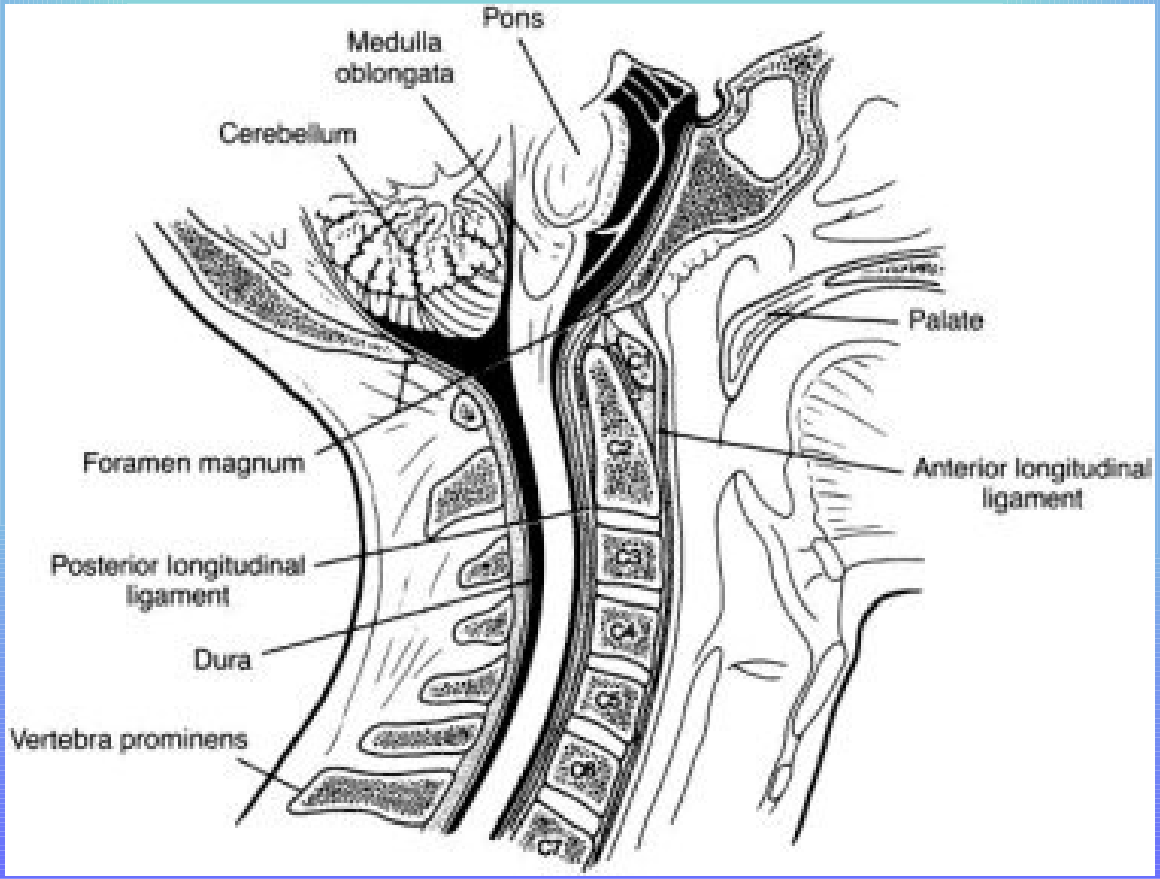

Medulla Oblongata - 3

- Rdzeń przedłużony sięga dość często do poziomu C1, a może nawet do C2

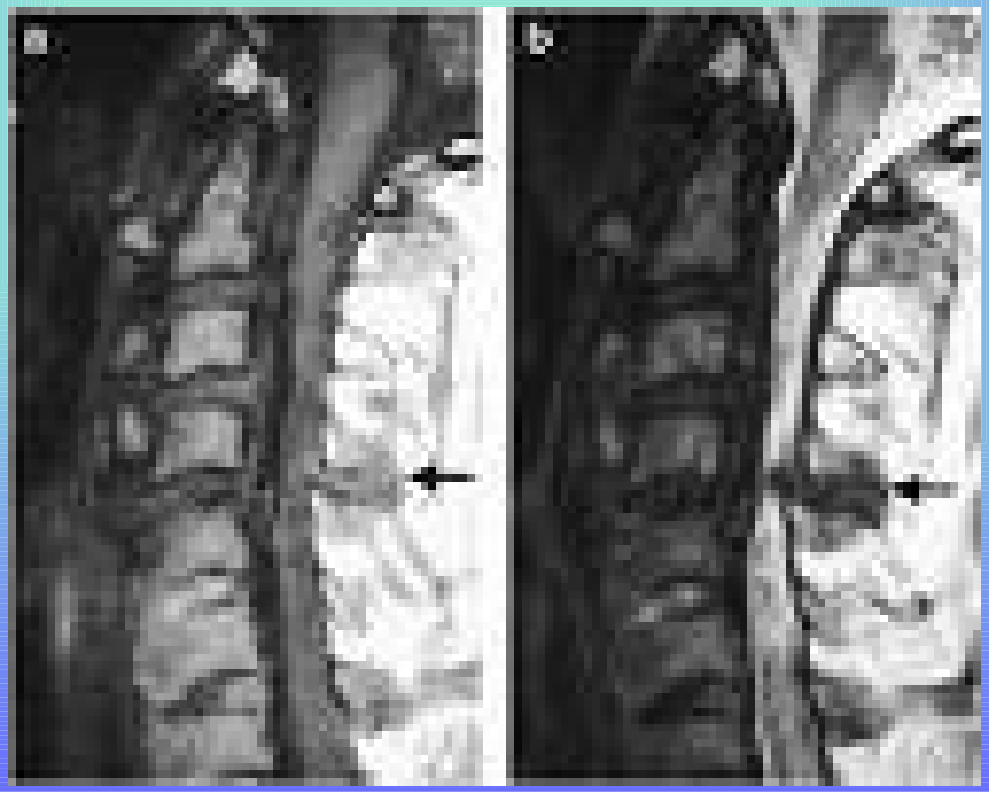

Powiększony rdzeń przedłużony

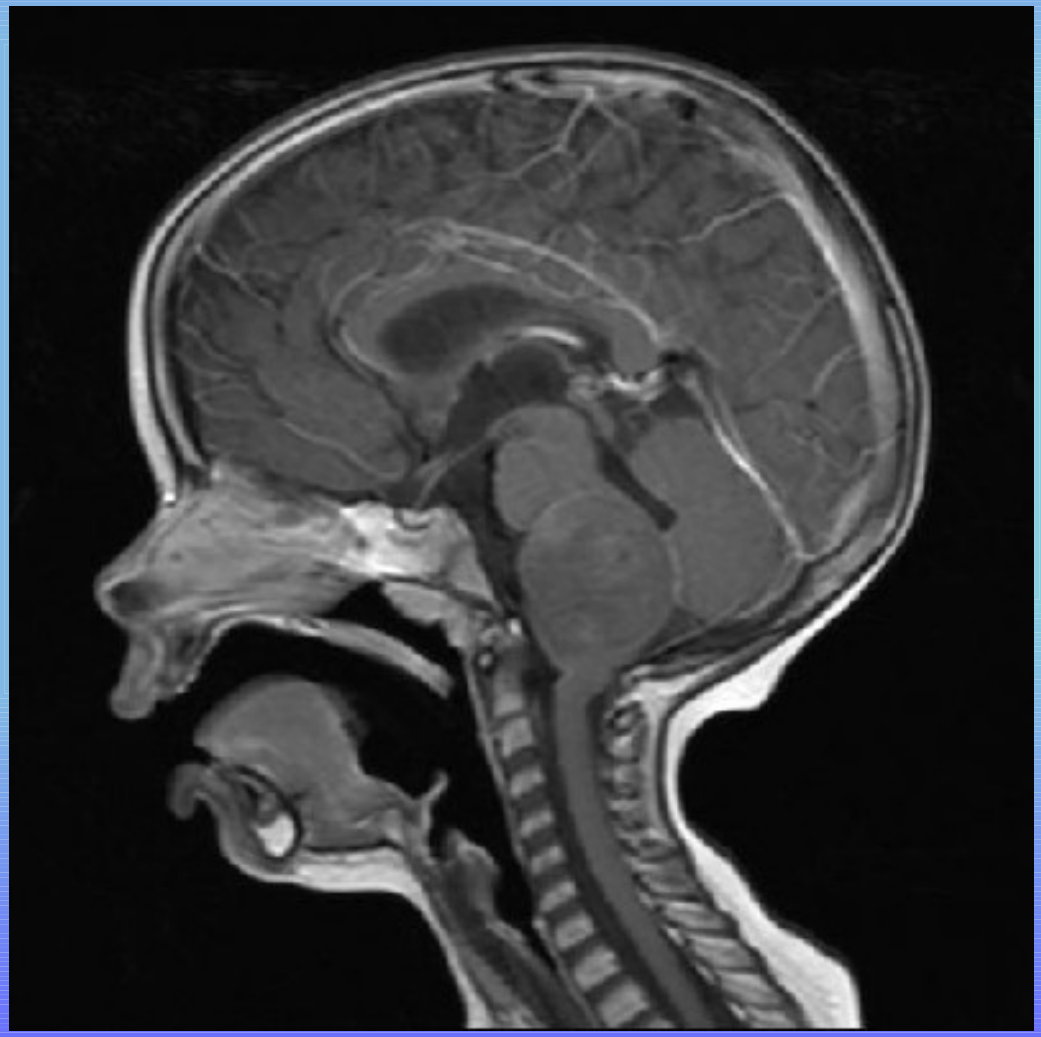

FAKT - 1

- Rdzeń przedłużony jest osłonięty kanałem kręgowym zbudowanym z kręgu szczytowego (C1) i obrotowego C2).

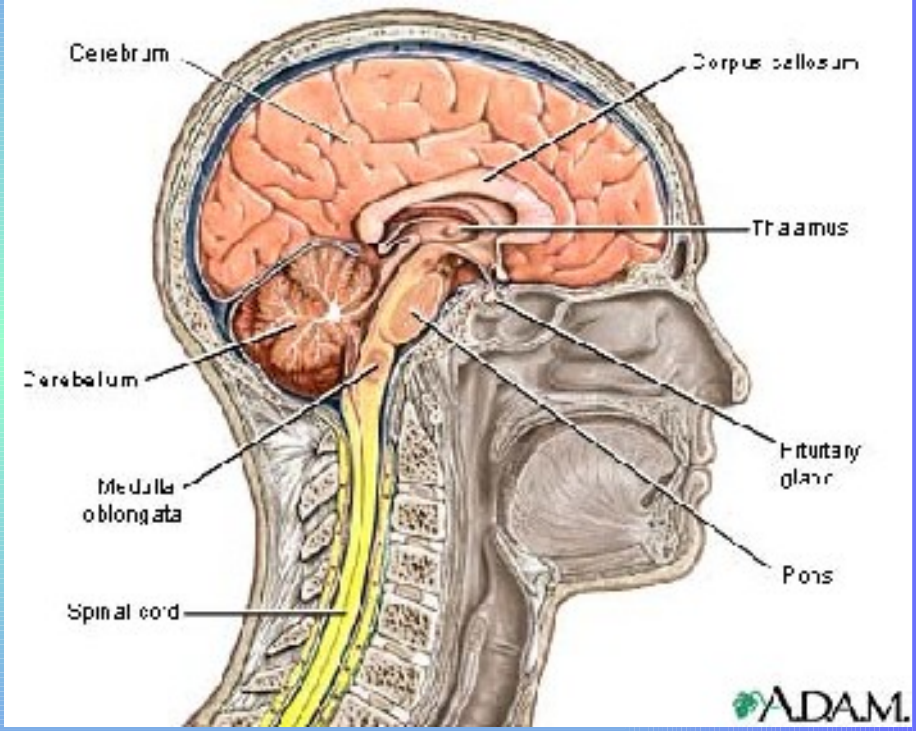

Hipoteza

- Nieprawidłowe ułożenie (podwichnięcie - dekopatacja) kręgu szczytowego (C1), obrotowego (C2) może powodować podrażnienie tkanki zawartej w kanale kręgowym na poziomie C1 & C2, a przez to nieprawidłowe przekazywanie impulsów z / i do wzgórza i móżdżku.

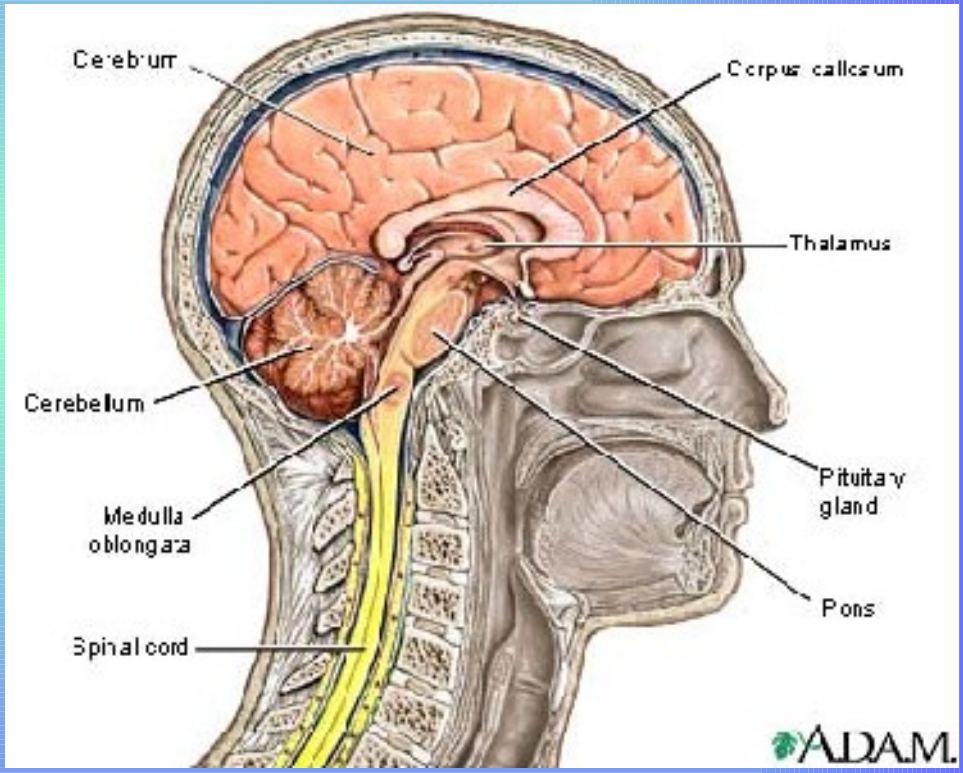

Kosekwencje

Nieprawidłowy tonus mięśni ciała nie pozwalający na utrzymanie prawidłowej postawy ciała.

C1, C2, C3, C4

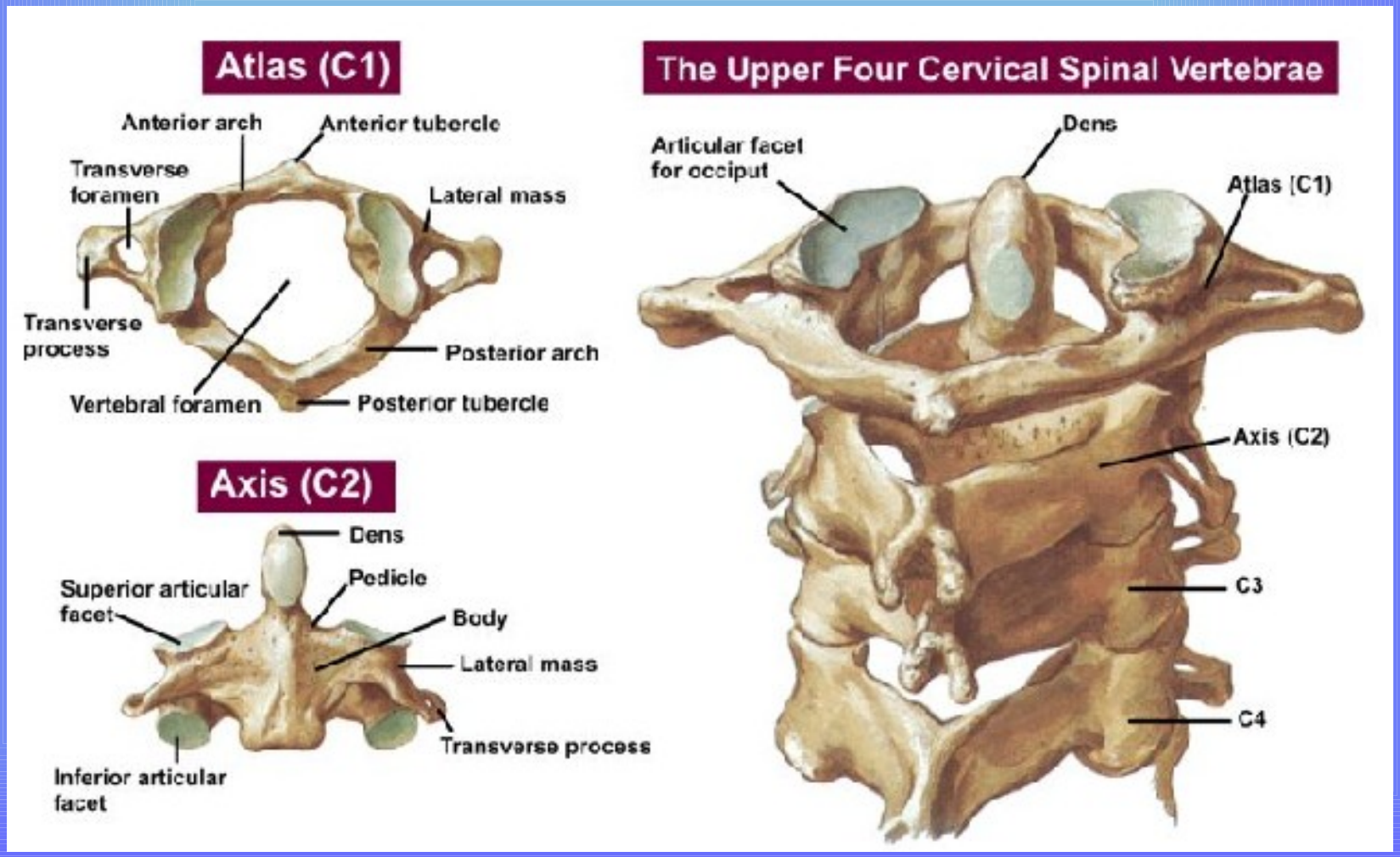
Atlas (C1)
Anterior arch
Anterior tubercle
Transverse foramen
Lateral mass
Transverse process
Posterior arch
Vertebral foramen
Posterior tubercle
Axis (C2)
Dens
Pedicle
Superior articular facet
Body
Lateral mass
Transverse process
Inferior articular facet
The Upper Four Cervical Spinal Vertebrae
Dens
Articular facet for occiput
Atlas (C1)
Axis (C2)
C3
C4

Podwichnięcie C0 – C1

ząb kręgu obrotowego penetruje otwór wielki czaszki

Figure 2. Cervical Subluxation into the Base of the Cranium with the Dens of the Axis Penetrating the Foramen Magnum

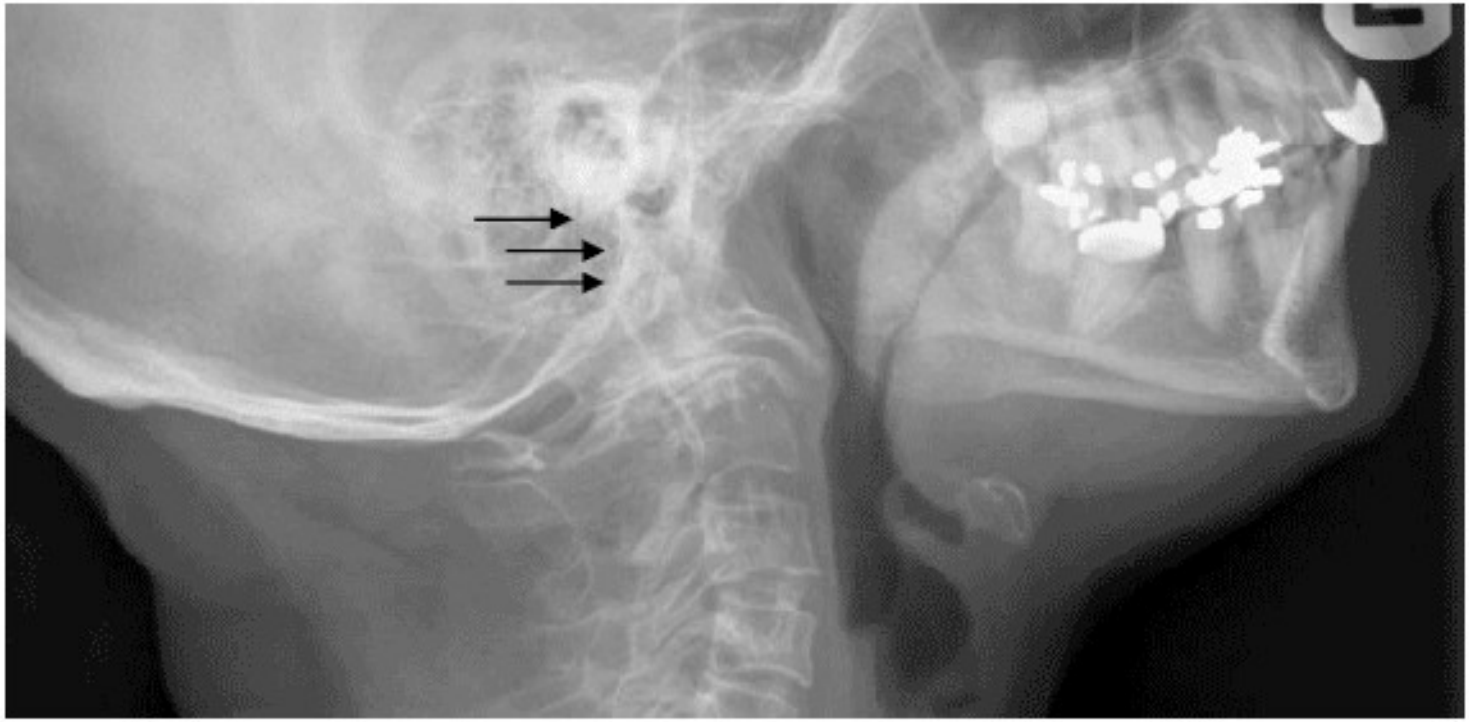

Podwichnięcie C0- C1 (potyliczno-obrotowe)

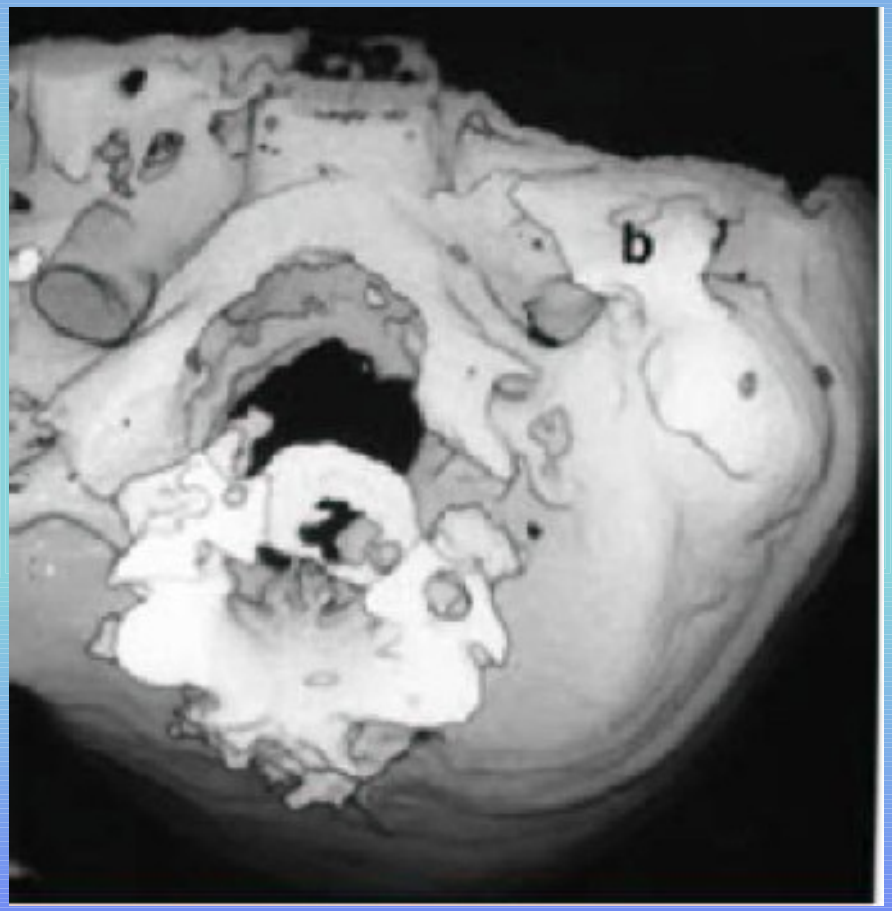

Podwichnięcie roatcyjne C1

Atlantoaxial rotatory subluxation of C1 on C2

Podwichnięcie szczytowo-obrotowe

C1 – C2

Podwichnięcie (potyliczno?)- szczytowo-obrotowe
C1 – C2

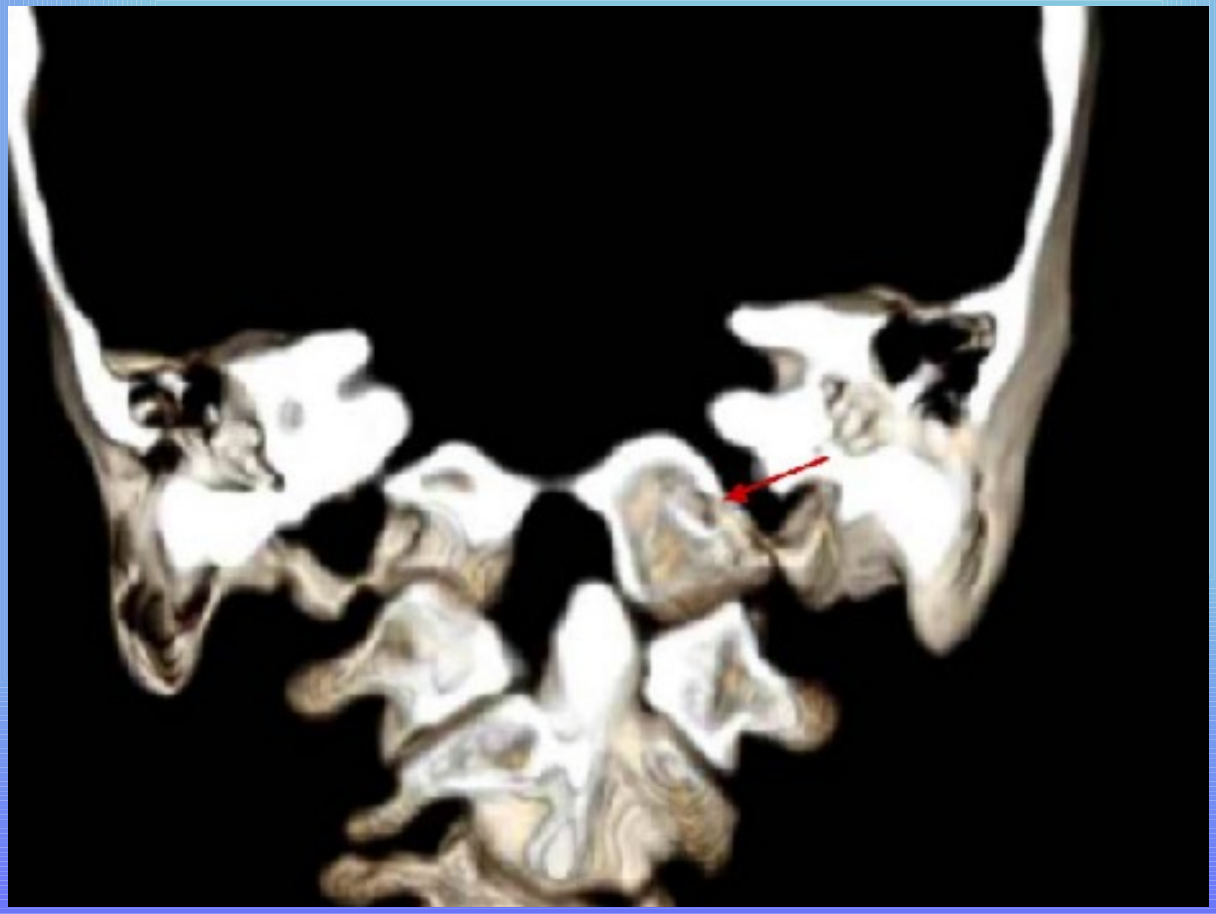

PODWICHNIECIE – RDZEŃ PRZEDŁUŻONY

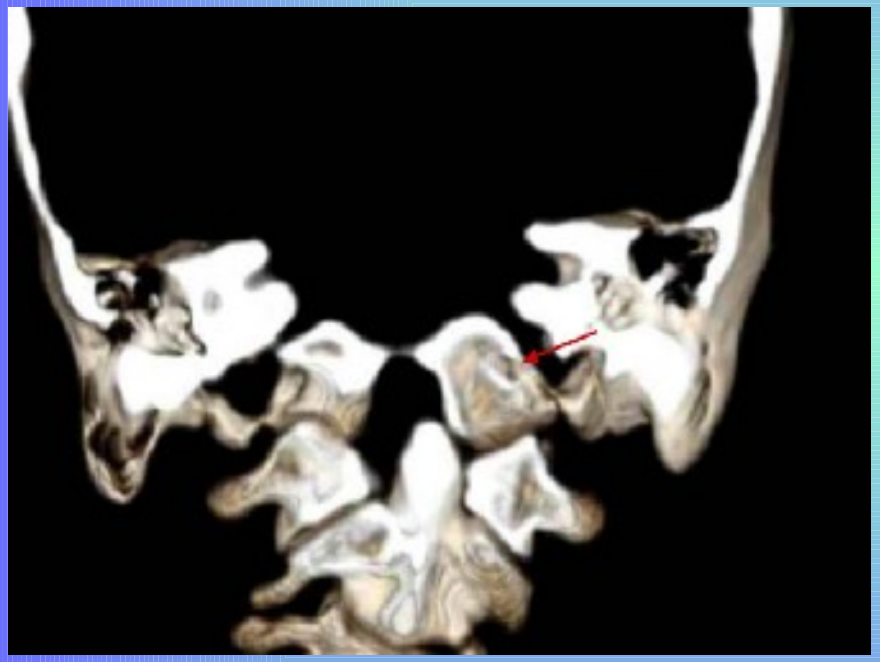

Konsekwencje podwichnięcia dla CSN

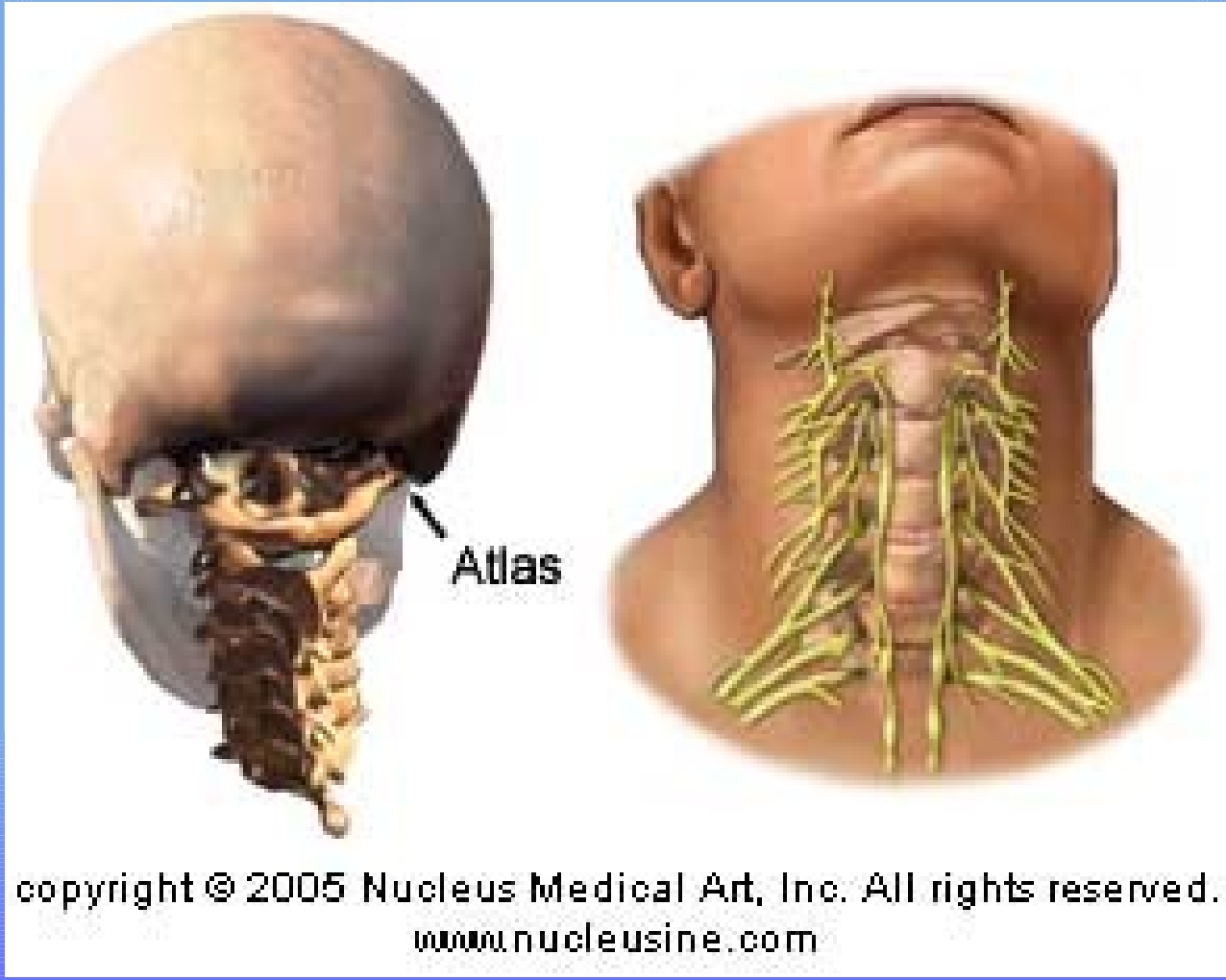

Prawidłowe ułożenie
C0 – C1 – C2

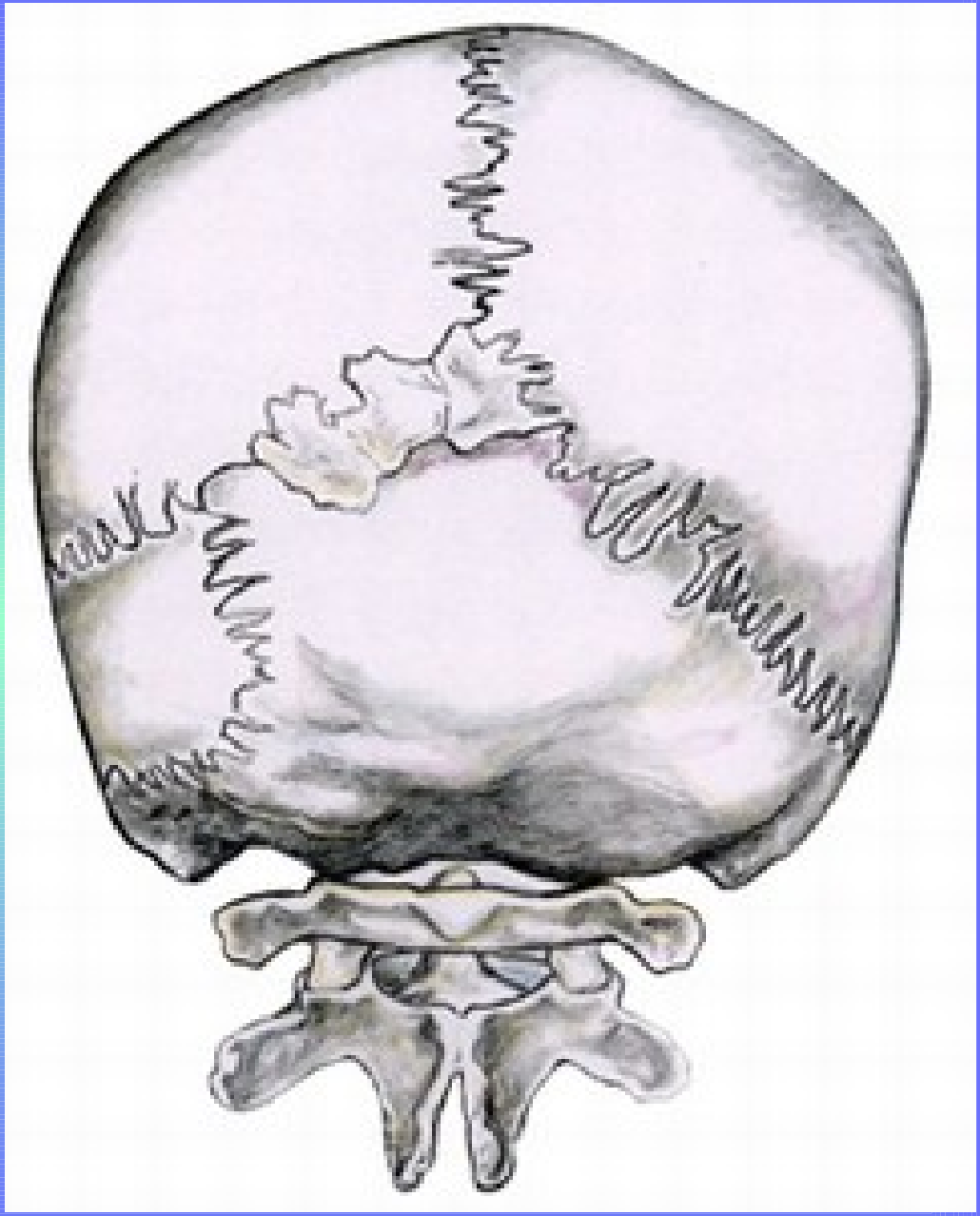

ZDROWIE - PATOLOGIA

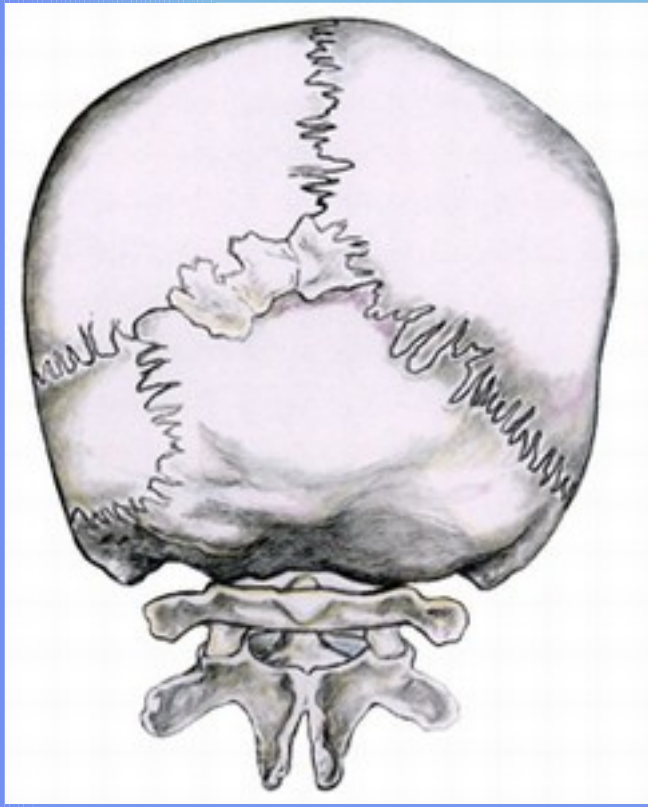

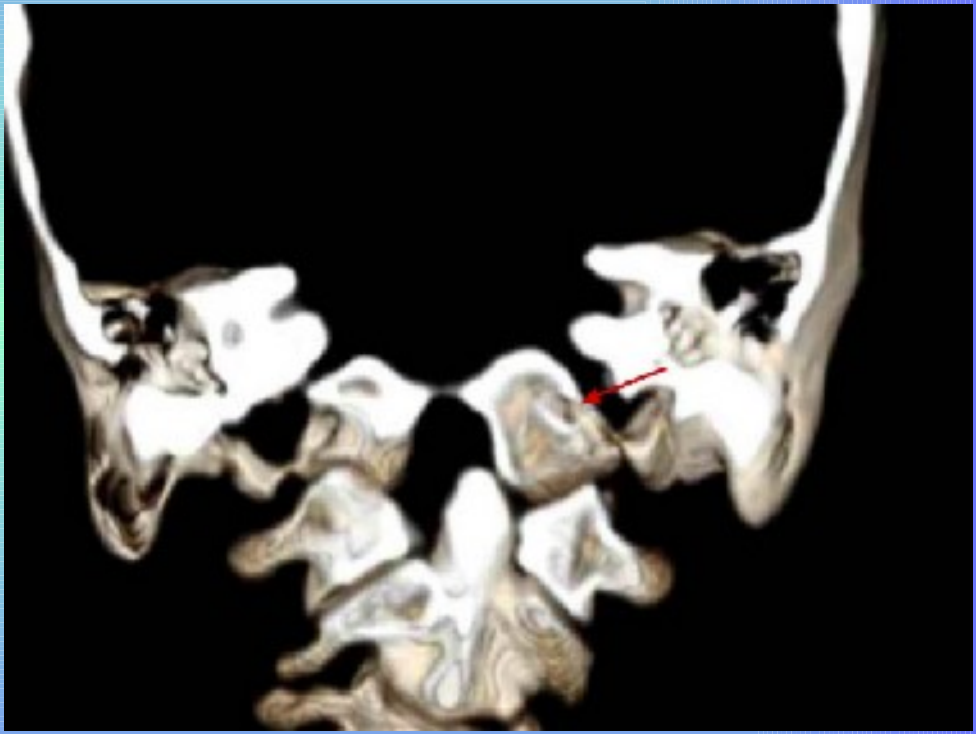

Podwichnięcie C0 & C1

Der Bewegungsbereich kann mittels Röntgenbildern bei maximaler Beugung und Streckung festgestellt werden.

Podwichnięcie C1 & C2

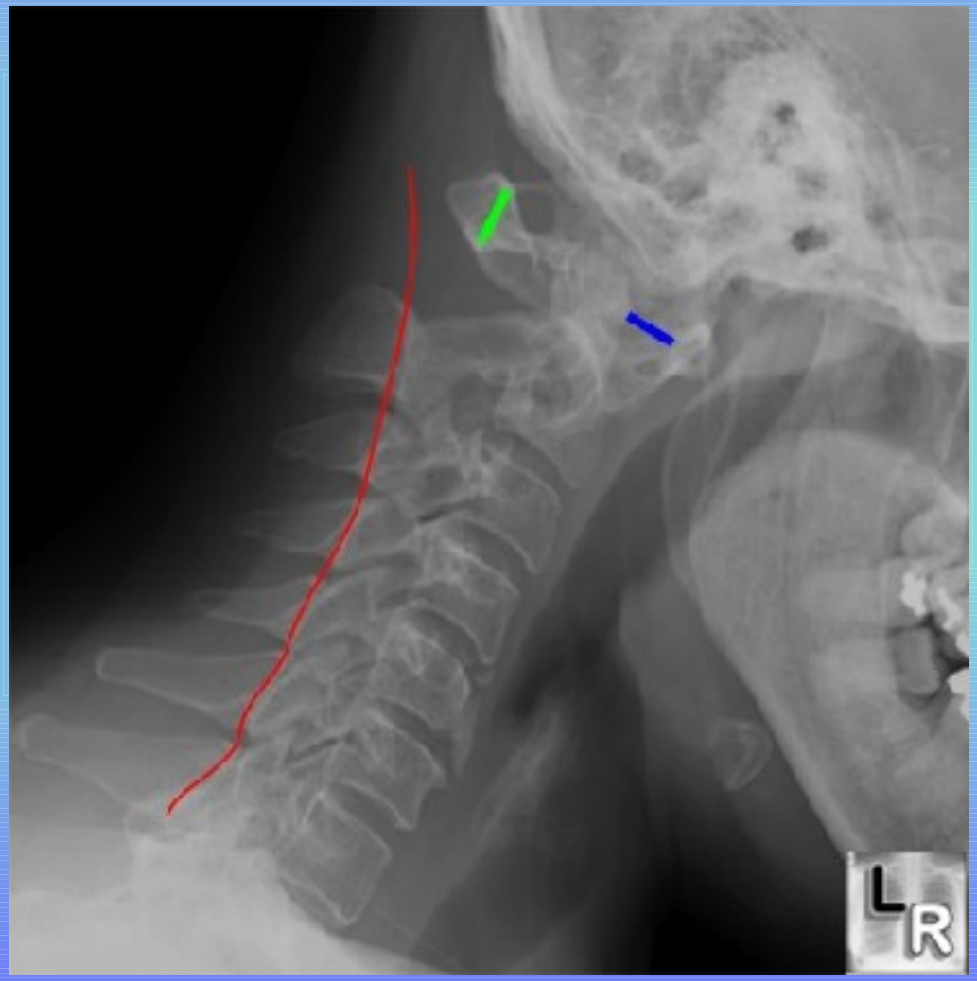

Podwichnięcie C1 - wyprost

Podwichnięcie C2

-

Podwichnięcie C3

NORMAL
CLAIRPOINTE
DETR
L
LAT

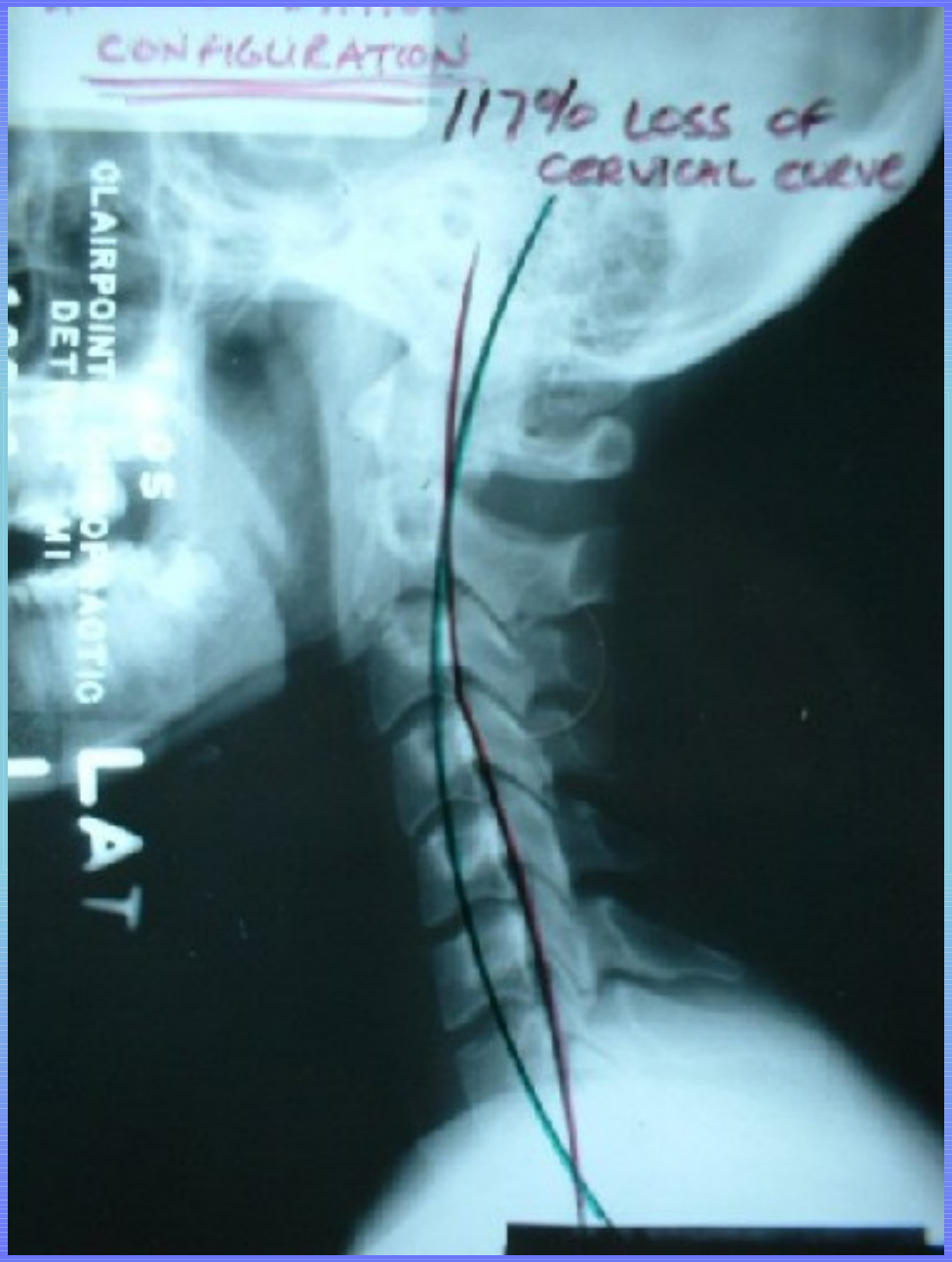
CONFIGURATION
117% LOSS OF
CERVICAL CURVE
CLAIRPOINT
DET
LAT

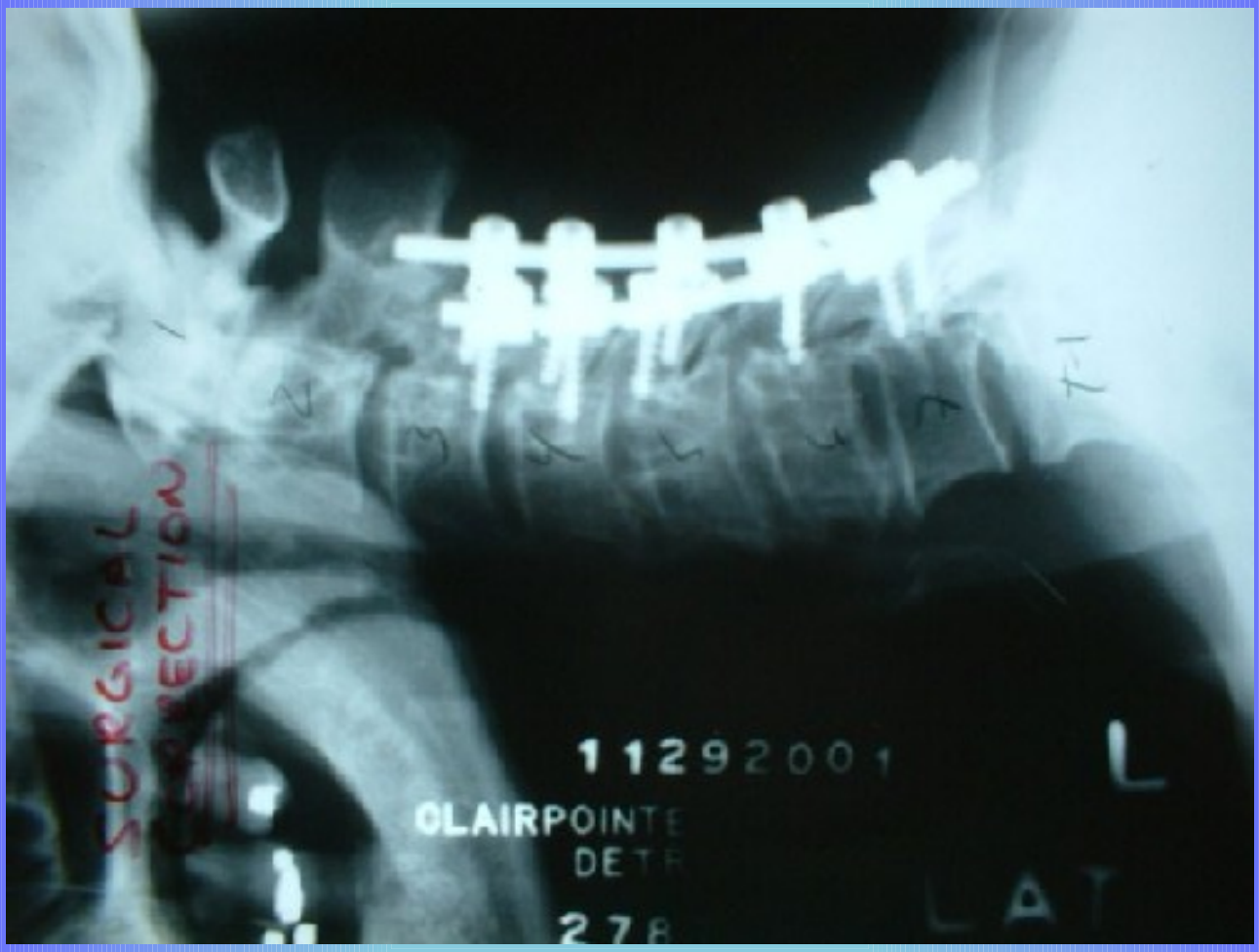
SURGICAL
CORRECTION
11292001
L
CLAIRPOINTE
DETR
LAT

Propozycja badawcza

- Wykonać zdjęcia rtg odcinka szyjnego u osób ze skoliozą idiopatyczną w celu zweryfikowania, czy podwichnięcie: C0, C1, C2 & C3 występuje u osób ze skolioza idiopatyczna boczną.

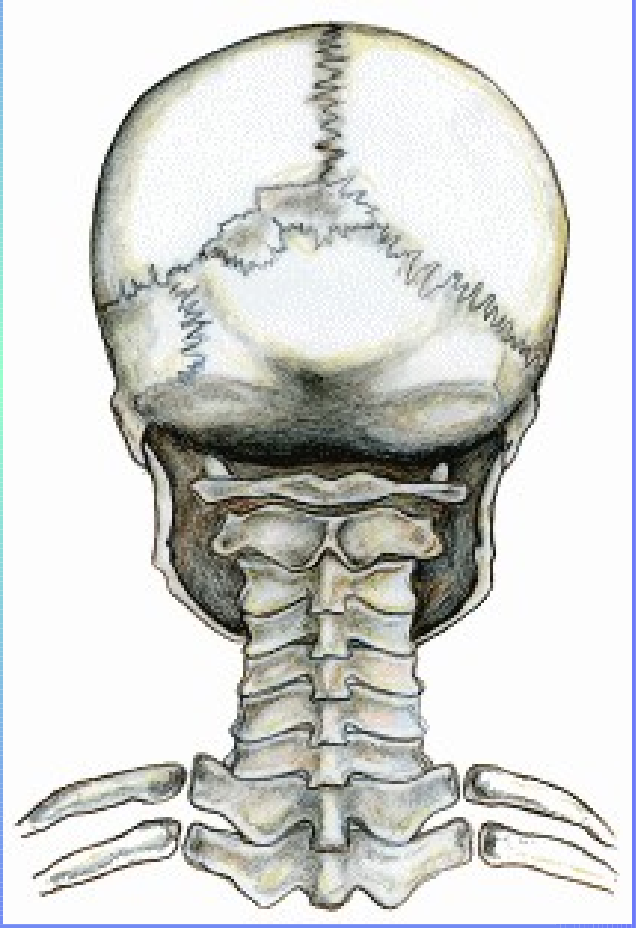

Dziękuje Państwu za uwagę